

PTK 治疗双眼近视伴颗粒状角膜营养不良 1 例

牛晓霞, 雷达威, 李云峰

作者单位: (150076) 中国黑龙江省哈尔滨市爱尔眼科医院
作者简介: 牛晓霞, 博士, 副主任医师, 研究方向: 角膜、眼表疾病及角膜移植。

通讯作者: 牛晓霞, 80112579@ qq. com

收稿日期: 2011-01-29 修回日期: 2011-03-07

牛晓霞, 雷达威, 李云峰. PTK 治疗双眼近视伴颗粒状角膜营养不良 1 例. 国际眼科杂志 2011; 11(4): 751-752

0 引言

角膜营养不良是一组少见的遗传性、双眼性、原发性的具有病理组织特征改变的疾病, 与原来的角膜组织炎症或系统性疾病无关。颗粒状角膜营养不良 (GCD) 是角膜营养不良之一, 是一种罕见的常染色体显性遗传性疾病, 目前暂无有效治疗手段。其病理组织学具有特征性, 角膜颗粒为玻璃样物质, 颗粒物的确切性质和来源仍然不清, 可能是细胞膜蛋白或磷脂异常合成或代谢的产物。我们对 1 例近视伴角膜颗粒状营养不良患者行准分子激光治疗性角膜切削术 (PTK) 联合治疗, 取得较满意的效果, 现报告如下。

1 病例报告

患者, 女, 39 岁, 因“双眼视力下降 20a 余, 近日加重”为主诉来诊。患者近视但未曾戴镜矫正。家族中无特殊遗传病史。查体: 双眼角膜对称性上皮层、前弹力层、浅基质层大片不规则灰白色、雪花状混浊, 境界清楚, 混浊区之间角膜透明。荧光染色 (-) (图 1, 2)。术前患者双眼视力 0.2, 综合验光: OD: -1.25DS/-0.75DC × 65° = 0.8; OS: -1.50DS/-0.75DC × 120° = 0.8, 眼压: OD: 16.0mmHg, OS: 15.3mmHg。角膜地形图检查示: OD: K1 = 43.12 × 30°, K2 = 42.25 × 120°; OS: K1 = 42.75 × 180°, K2 = 42.62 × 90°。行 A 超测量角膜厚度, 左右眼分别为 554μm 和 541μm。PTK 治疗: 术前可必妥眼液滴眼 5 次/d × 3d, 治疗时冲洗结膜囊, 滴倍诺喜表面麻醉 3 次, 常规消毒铺巾, 开睑器开睑, 所用设备为美国 Technolas 217Z 型准分子激光机, PTK 去除上皮后, 按照预先设定量 (PTK 选用 6.0mm 光学直径), 分 2 次切削, 首次切削 60μm, 二次切削 30μm。激光切削后用 0.2g/L 的丝裂霉素棉片放置基质床 20s 后, BBS 液冲洗干净, 术毕放置角膜接触镜。术后剩余角膜厚度为右眼 464μm, 左眼 451μm。激光切削后用 0.2g/L 的丝裂霉素棉片放置基质床 20s 后, BBS 液冲洗干净, 术毕放置角膜接触镜。术后滴用双氯芬酸钠 4 次/d, 新泪然 4 次/d, 贝复舒 4 次/d。术后 6d 角膜上皮愈合完全后取角膜接触镜, 改 1g/L 氟米龙和新泪然 3 次/d。术后回访 4mo。与术前比较, 角膜混浊明显减少, 仅少量混浊点位于角膜基质深层 (图 3, 4)。术后第 7d 双眼视力为 0.4, 上皮愈合良好, 左眼 haze 0.5, 双眼验光: OD: -0.5DS/-1.25DC × 65°; OS: -0.50DS/-1.75DC。术后 1, 3mo 视力逐渐恢复为 0.8, haze 消退, 患者满意。

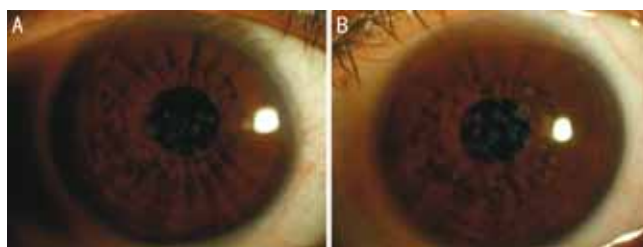


图 1 术前双眼弥散光像 A: 右眼; B: 左眼。

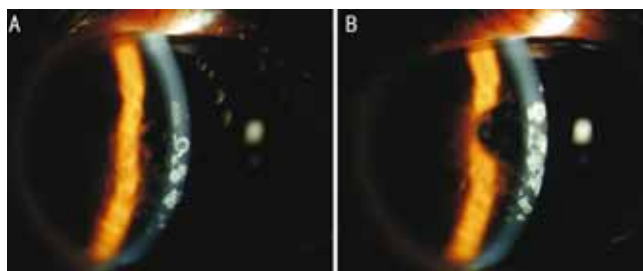


图 2 术前双眼裂隙灯像 A: 右眼; B: 左眼。

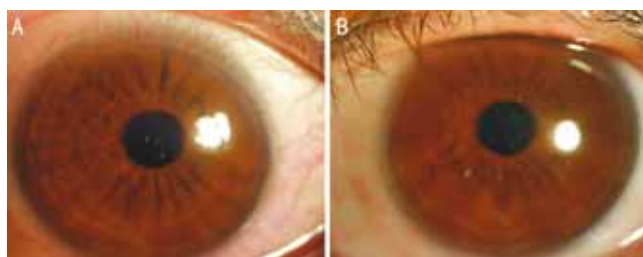


图 3 术后双眼弥散光像 A: 右眼; B: 左眼。

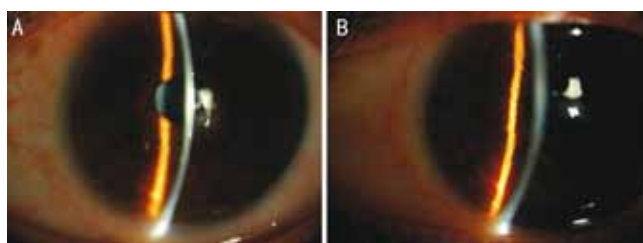


图 4 术后双眼裂隙像 A: 右眼; B: 左眼。

2 讨论

GCD 又称 Groenouw I 型角膜营养不良, 为一种罕见的常染色体显性遗传性角膜疾病, 具有原发性、进行性、致盲性的特点, 双眼对称发病, 一般不伴有其它眼病或全身性疾病, 外显率高达 97%。1890 年由 Groenouw 首次报道, 当时命名为“结节状角膜”, 并调查其 4 代家系, 发现其与遗传有关^[1]。目前研究表明, GCD 的发病可能与 BIGH3 (human transforming growth factor beta induced) 基因突变有关^[2]。该病临床早期无自觉症状, 裂隙灯下见前弹力层下有白色混浊, 呈面包屑或雪花片样, 点状混浊周边角膜保持清亮。随着病情的发展, 斑点逐渐增多, 角膜可反复糜烂, 往往中年后出现视力障碍。目前对于症状轻者多采用保守、对症治疗, 而有严重视力障碍者则行角膜移植术。

PTK 主要用于治疗角膜表层病变, 包括角膜瘢痕、变性、营养不良、复发性角膜上皮糜烂、持续性上皮缺损等。它通过计算机精确控制切削的范围、深度, 切除均一厚度的角膜组织, 切缘精细, 切面光滑, 极少留有瘢痕。我们使用 PTK 治疗该近视伴 GCD 患者, 术中联合使用丝裂霉素,

除基质深层病变依然存留外,大部分病变组织削切干净,角膜基本透明,术后患者视力明显提高,术后几乎没发生 haze 反应,回访亦没有发现混浊点增多的现象^[3],证明 PTK 治疗病变位于角膜基质浅层的、早期未发生角膜溃疡的 GCD 患者的疗效肯定,尤其对伴有屈光不正者,联合 PRK 治疗可获得更满意的效果。因回访丢失,远期疗效有待研究。

参考文献

- 1 李凤鸣. 中华眼科学. 北京:人民卫生出版社 2004;1253-1254
- 2 金涛,郭留河,杨凌,等. 两种角膜营养不良的 BIGH3 基因突变的研究. 中华医学遗传学杂志 2004;21(1):32-34
- 3 Ayres BD, Hammersmith KM, Lasibson PR, et al. Phototherapeutic keratectomy with intraoperative mitomycin C to prevent recurrent anterior corneal pathology. *Am J Ophthalmol* 2006;142(3):490-492

· 病例报告 ·

以视网膜中央动脉阻塞首诊的真性红细胞增多症 1 例

邱璐璐, 郑秋萍, 孙 萌

作者单位:(157000)中国黑龙江省牡丹江市,牡丹江医学院红旗医院眼科

作者简介:邱璐璐,女,硕士,副主任医师,副教授,研究方向:青光眼、白内障、眼综合。

通讯作者:邱璐璐. hljqll@yahoo.com.cn

收稿日期:2010-11-01 修回日期:2011-03-07

邱璐璐,郑秋萍,孙萌. 以视网膜中央动脉阻塞首诊的真性红细胞增多症 1 例. 国际眼科杂志 2011;11(4):752

0 引言

真性红细胞增多症当红细胞数量超过(600~630)万/mm³以上,或血红蛋白超过170g/L以上时,可出现眼部表现。视网膜血管改变严重者可以发生中央静脉或分支静脉阻塞。我院接诊1例视网膜中央动脉阻塞为首诊表现的真性红细胞增多症患者,现报告如下。

1 病例报告

患者,男,60岁。因“左眼间歇性视物不见1mo”于2010-05-12来我院就诊。患者于2010-04-10起无明显诱因出现左眼间歇性视物不见2次,每次发作约10min左右,未予用药均自行缓解。双眼胀痛1a,既往无糖尿病和脑梗塞病史,有高血压病史10a。眼部检查:视力:左眼0.8,右眼0.8;眼压:左眼27mmHg,右眼26mmHg。患者眼睑皮肤呈紫红色,结膜血管扩张充盈。视网膜静脉迂曲扩张,呈紫红色,动脉管径扩大,A/V:2.5/3。头部CT检查未见异常。要求患者在门诊对其眼压进行监测。第2d检查眼压过程中,患者视物模糊发作,立刻检查其眼底见左眼视网膜中央动脉血流中断,动静脉均变细,血管痉挛。欲行妥拉舒林球后注射时,患者视网膜动脉痉挛自行缓解,视力恢复至0.8,发作时间约10min,发作时血压150/110mmHg。故以“左眼视网膜中央动脉阻塞,双眼高血压症,原发性高血压”收住院。入院后给予全身检查,血常规显示:白细胞 $14.5 \times 10^9/L$,红细胞 $6.25 \times 10^{12}/L$,血红蛋白212g/L,血小板 $367 \times 10^9/L$,中性粒细胞绝对值 $12.7 \times 10^9/L$,淋巴细胞百分比11.0%。请血液科会诊行骨髓细胞检查,

结果显示:M增生明显活跃,粒系增生,红系增生G:E=2.121,G=65.0%,E=30.0%,巨核细胞明显增多,血小板成堆簇集,B粒细胞增多。结合其它全身表现:患者脾增大及其它化验检查,血液科诊断为真性红细胞增多症,转至血液科治疗。

2 讨论

真性红细胞增多症(简称“真红”)是一种骨髓增殖性疾病,由于造血干细胞的克隆性增殖导致红细胞过度生成,从而引起一系列临床表现^[1]。人群中的发病率为5/100万。男性发病率稍高于女性,发病范围15~90岁,中老年多见,50~60岁高发。临床表现以红细胞增多为主的两系或三系增多,及由此引起的高黏滞血症,起病缓慢,原发病症状可不典型,极易造成误诊漏诊。其临床特点是发病缓慢、病程较长、红细胞明显增多、全血容量增多,常伴有白细胞及血小板数增多,临床有多血症表现:皮肤及黏膜红紫色,尤以两颊、口唇、眼结膜、手掌等处为著。脾肿大,高血压,或病程中有过血栓形成。血栓发生率明显高于正常人。当红细胞数量超过(600~630)万/mm³以上,或血红蛋白超过170g/L以上时,可出现眼部表现。视力正常或短暂模糊,夜视力障碍,视野缺损,可见闪光感、飞蚊症、畏光、视力疲劳及复视等症状。视网膜血管改变包括:静脉迂曲扩张,呈紫红色或紫黑色,动脉管径也扩大,视网膜出血、渗出较少见,出血多为浅层,是由于血液粘滞度增高引起循环障碍所致,可表现为视网膜静脉阻塞。其它改变包括:眼睑皮肤呈紫红色;结膜血管扩张充盈,可见小出血点;浅层血管扩张,虹膜血管扩张,组织变厚,隐窝变浅或变平等^[2]。

本例患者有高血压病史10a,以左眼间歇性视物不见就诊于眼科,患者有眼睑皮肤紫红色、结膜血管扩张、视网膜静脉紫红色等表现。因其红细胞数量增多,白细胞数、血小板数增多,引发高粘滞血症,引起动脉血流变慢,才引起视网膜中央动脉供应区血流暂时中断现象。此患者未表现出静脉血栓现象。初次就诊时忽略了其多血症的临床表现,入院后给予血常规检查出现异常才予以血液科会诊。因此本病发病率低为5/100万,极易漏诊误诊,所以眼科医生在接诊时一定要详细询问病史,注意患者全身异常,以免延误患者疾病诊治。

参考文献

- 1 方圻. 现代内科学. 北京:人民军医出版社 1995;2242
- 2 赵堪兴,杨培增. 眼科学. 第7版. 北京:人民卫生出版社 2008;299-300