

CD1a 标记的肿瘤浸润性树突状细胞在视网膜母细胞瘤中的表达

唐松^{1,2}, 陆晓和¹, 赵东升², 应方微²

作者单位:¹(510280)中国广东省广州市,南方医科大学珠江医院眼科;²(518040)中国广东省深圳市,暨南大学深圳眼科中心深圳市眼科医院

作者简介:唐松,博士,副主任医师,研究方向:玻璃体视网膜病。

通讯作者:唐松. ts0079@126.com

收稿日期:2012-10-22 修回日期:2013-02-27

Expression of CD1a marked tumor - infiltrating dendritic cells in retinoblastoma

Song Tang^{1,2}, Xiao-He Lu¹, Dong-Sheng Zhao², Fang-Wei Ying²

¹Department of Ophthalmology, Zhujiang Hospital, Southern Medical University, Guangzhou 510280, Guangdong Province, China; ²Shenzhen Eye Hospital, Shenzhen Ophthalmic Center of Medical College, Jinan University, Shenzhen 518040, Guangdong Province, China

Correspondence to: Song Tang. Department of Ophthalmology, Zhujiang Hospital, Southern Medical University, Guangzhou 510280, Guangdong Province, China. ts0079@126.com

Received:2012-10-22 Accepted:2013-02-27

Abstract

• **AIM:** To study the expression of tumor - infiltrating dendritic cells (TIDC) in retinoblastoma (Rb) and its prognostic significance.

• **METHODS:** The expression of tumor - infiltrating dendritic cells was examined by immunohistochemical staining (S-P method), using CD1a mouse monoclonal antibody in Rb tissues of 31 cases.

• **RESULTS:** The expression of CD1a⁺ cells was found in tumor samples of 23 cases (74.2%) among the total 31 cases. The rates of positive CD1a expression in well - differentiated type was 77.8% (7/9) and in undifferentiated type cancer tissues was 75% (15/20), respectively ($P>0.05$). The rate of spontaneous regression type was 50% (1/2).

• **CONCLUSION:** There was no correlation between the number of CD1a⁺ cells and tumor grade in Rb. It is difficult to identify whether TIDC was good indicator in assessing tumor prognosis.

• **KEYWORDS:** retinoblastoma; tumor-infiltrating dendritic cells; CD1a

Citation: Tang S, Lu XH, Zhao DS, et al. Expression of CD1a marked tumor - infiltrating dendritic cells in retinoblastoma. *Guoji Yanke Zazhi (Int Eye Sci)* 2013;13(3):456-458

摘要

目的:探讨浸润性树突状细胞(TIDC)在视网膜母细胞瘤(retinoblastoma, Rb)组织中的表达。

方法:以鼠抗人CD1a单克隆抗体为一抗,采用免疫组化SP染色法检测31例Rb组织中树突状细胞的表达。

结果:在所有31例标本中,有23例经免疫组化染色后有CD1a⁺细胞的表达,即阳性率为74.2%。其中高分化为主型阳性率为77.8% (7/9),未分化为主型阳性率为75% (15/20),自发退变型为50% (1/2)。

结论:Rb组织中CD1a阳性细胞数量与肿瘤分型之间未见明显相关性,TIDC是否可看作一个良好的肿瘤预后指标,还有待进一步确证。

关键词:视网膜母细胞瘤;浸润性树突状细胞;CD1a

DOI:10.3980/j.issn.1672-5123.2013.03.09

引用:唐松,陆晓和,赵东升,等. CD1a标记的肿瘤浸润性树突状细胞在视网膜母细胞瘤中的表达. 国际眼科杂志 2013;13(3):456-458

0 引言

树突状细胞(dendritic cell, DC)是目前发现的功能最强的抗原呈递细胞(APC),也是唯一能激活初始型T细胞的APC,且可在缺乏其他任何刺激因子的条件下启动机体的免疫反应,因而在激活T细胞介导的抗肿瘤细胞免疫中具有重要作用^[1]。然而,肿瘤宿主本身DC并没有激发机体免疫系统产生有效的抗肿瘤效应,说明肿瘤微环境中的DC,即肿瘤浸润性DC(tumor infiltrating dendritic cell, TIDC)可能存在免疫缺陷,从而导致肿瘤的免疫逃逸^[2]。有研究表明,TIDC数量和功能与肿瘤的临床分期、分型和预后相关^[3]。CD1a是已知的DC鉴定的主要标志物,我们采用免疫组化技术,检测31例视网膜母细胞瘤(retinoblastoma, Rb)患儿肿瘤组织中TIDC的表达情况,并分析TIDC与Rb分型之间的关系。

1 材料和方法

1.1 材料 人Rb病理组织石蜡标本取自深圳市眼科医院病理室,全部组织切片均为经临床及病理确诊的Rb原发肿瘤病理切片,标本共31例,其中男23例,女8例,全部年龄均小于5岁,平均年龄2.45岁,单眼患病25例,双眼6例。在光镜下Rb组织病理学观察大致将所选标本分为3种类型,即未分化为主型、高分化为主型和自发退变型。未分化为主型镜下由呈大小不一的圆形、卵圆

形或梭形,核大、浆少核分裂象多见的类似淋巴细胞的未分化细胞构成,HE染色下呈深染色区域。高分化为主型中Rb瘤细胞分化好,呈圆形或椭圆形,胞浆丰富,带空泡状,核分裂象少见,可见特征性的瘤细胞菊花团结构。主要有两种类型的菊花团结构:(1)瘤细胞呈锥状,胞突交错伸出,占据菊花团中心的H-W菊花团;(2)瘤细胞呈柱状围绕于中央腔排列,核偏基底,近中央腔边缘有一界膜的F-W菊花团。自发退变型指镜下观察坏死区域超过90%的组织片。按上述所见对所选标本进行组织学分类,其中未分化为主型有20例,高分化为主型有9例,自发退变型有2例。主要试剂:鼠抗人CD1a单克隆抗体、即用型免疫组织化学超敏Ultra Sensitive™S-P试剂盒均购自福州迈新生物技术开发公司。

1.2 方法 将Rb石蜡块作4 μ m厚的连续切片,置于65 $^{\circ}$ C烘箱内烘烤6h以上备用。SP免疫组织化学染色法具体操作按照产品说明书进行:将组织切片放入二甲苯中脱蜡20min,然后过梯度乙醇3~5min,自来水冲洗5min。以鼠抗人CD1a单克隆抗体为一抗,同时以PBS为一抗作为阴性对照,DAB显色做TIDC免疫组化染色。固定的细胞片用PBS缓冲液(pH=7.4)轻轻冲洗3min \times 3次。每张切片加一滴或50 μ L过氧化酶阻断剂(试剂A),以阻断内源性过氧化物酶的活性,室温下孵育10min。PBS缓冲液(pH=7.4)冲洗3min \times 3次。每张切片加一滴或50 μ L非免疫性动物血清(试剂B),室温下孵育5min,PBS缓冲液冲洗1次即可。每张切片加一滴或50 μ L一抗(CD1a单克隆抗体或PBS),室温下孵育60min或4 $^{\circ}$ C过夜。PBS冲洗3min \times 3次。每张切片加一滴或50 μ L生物素标记的第二抗体(试剂C),室温下孵育10min。PBS冲洗3min \times 3次,每张切片加一滴或50 μ L链亲和素-过氧化物酶溶液(试剂D),室温下孵育10min。PBS冲洗3min \times 3次。每张切片加两滴或100 μ L新鲜配制的DAB溶液(E1,E2,E3各1滴加2mL双蒸水),显微镜下观察2~5min。自来水冲洗,苏木素浅染,自来水冲洗还蓝,梯度乙醇脱水干燥,中性树脂胶封固。染色结果分析:采用北航医学图象分析管理系统的免疫组化分析软件包对染色结果进行分析,测定所选定视野中阳性细胞所占百分比(%)及阳性细胞个数与总面积的比值面密度(个/ μ m 2)。

统计学分析:采用SPSS 15.0 for Windows统计软件分析。计量资料用均数 \pm 标准差($\bar{x}\pm s$)表示,原始数据作方差齐性检验后作 t 检验;多组间比较采用One-way ANOVA分析, $P\leq 0.05$ 为差异有统计学意义。

2 结果

在所有31例标本中,有23例经免疫组化染色后有CD1a $^{+}$ 细胞的表达,数量不一,即阳性率为74.2%。其中高分化为主型的阳性率为77.8%(7/9),未分化为主型阳性率为75%(15/20),自发退变型阳性率为50%(1/2)。CD1a $^{+}$ 细胞主要区域性散在分布于肿瘤组织间质中,视神经周围和视网膜组织则很少见到(图1)。镜下可见CD1a $^{+}$ 细胞呈类圆形、梭形、树突状或不规则形,常和淋巴细胞相伴浸润到肿瘤细胞中,与其紧密接触(图2),有的环抱肿瘤细胞成圆环状分布,在高分化为主型中多见(图3)。各分型的CD1a $^{+}$ 细胞的阳性率和面密度值见表1和图4,5,阳性细胞的数量与肿瘤分型之间未见明显相关性($P> 0.05$)。

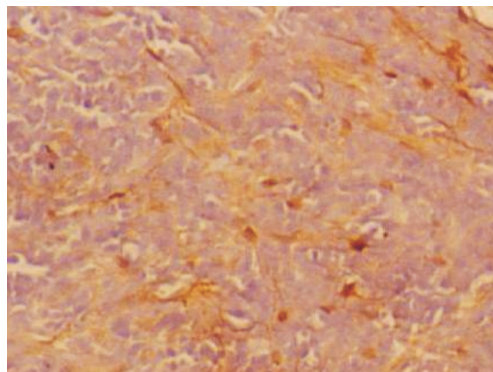


图1 CD1a阳性细胞散在分布于肿瘤间质。

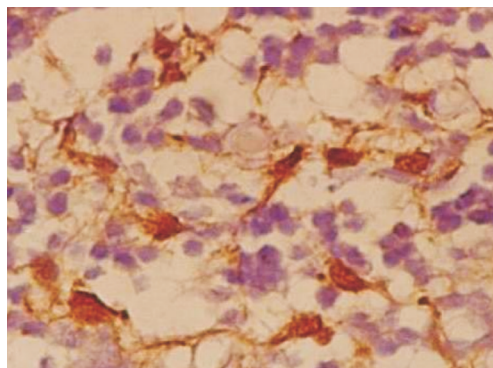


图2 CD1a阳性细胞浸润肿瘤细胞。

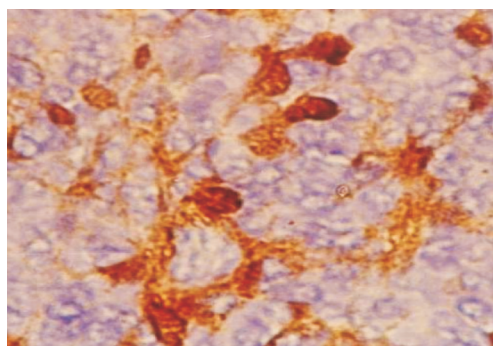


图3 CD1a阳性细胞环抱肿瘤细胞。

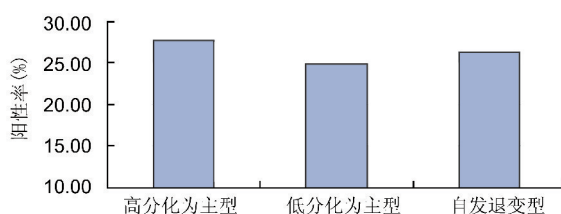


图4 各分型的CD1a $^{+}$ 细胞的阳性率比较。

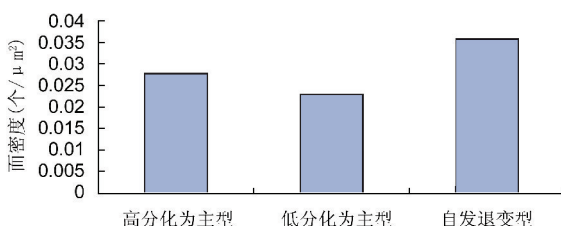


图5 各分型的CD1a $^{+}$ 细胞面密度比较。

3 讨论

Rb与免疫有着密切的关系。自发退变是Rb的特点之一,其退变率在人类恶性肿瘤中高,占首位。目前认为自发退变的机制与机体的抗肿瘤免疫有关,机体的免疫反应在Rb的发生、发展及转归中均起着重要的作用^[4]。

表1 各病理分型的 CD1a⁺细胞的阳性率和面密度分析

组织分型	n(例)	CD1a 阳性例数	阳性细胞百分比(%)	面密度(个/ μm^2)
高分化为主型	9	7	26.72±8.51	0.028±0.011
低分化为主型	20	15	24.99±9.25	0.024±0.012
自发退变型	2	1	26.30	0.036

肿瘤免疫学一直把抗原和淋巴细胞作为研究的热点,但仅有两者存在并不能产生有效的保护性免疫反应,APC系统则是免疫反应的诱发者和调节者。DC是目前发现的、功能最强的APC,也是唯一能激活初始型T细胞的APC,且可在缺乏其他任何刺激因子的条件下启动机体的免疫反应,因而在激活T细胞介导的细胞免疫占据中心地位^[5]。但在抗肿瘤免疫反应中,DC本身的生物学特性及免疫功能状态相当关键。正常情况下随着DC在体内逐渐发育成熟,其能表达一系列分化抗原,其中与功能直接有关的是CD1a,MHC-I类分子,HLA-DR和CD80等。在DC的一系列分化抗原中,CD1a是一种递呈脂类抗原的分子,目前被公认为DC的主要特征性标志,已广泛地应用于DC分离、纯化和体外培养的鉴定^[6]。有研究表明,在消化道肿瘤中具有CD1a标记的TIDC浸润程度与患者生存期相关^[7],同时国外研究也显示肿瘤组织中,TIDC与肿瘤的发生、发展及预后有密切联系,是研究DC与肿瘤免疫逃避的另一思路^[8]。因此,通过对患者组织中CD1a的检验分析,可评价TIDC在Rb病灶中的浸润密度和分布状况,进而了解患者机体免疫状况及其对预后的影响。

在本研究中,我们采用SP免疫组化技术以CD1a标记Rb病理标本中的TIDC,并了解它们的数量、形态与分布,及其与肿瘤分型之间的关系。研究结果表明,免疫组化染色后CD1a⁺细胞表达的总阳性率为74.2%,在高分化、未分化及自发退变三种类型中的阳性率分别为77.8%,75%和50%,视野中阳性细胞所占百分比及阳性细胞个数与总面积的比值面密度(个/ μm^2)分别为(26.72±8.51)%,(24.99±9.25)%,26.30%和0.028±0.011,0.024±0.012,0.036,各型之间统计学无显著性差异,即CD1a⁺阳性细胞的数量与肿瘤分型之间未见明显相关性。有国外文献报道^[9,10],肿瘤组织分化越高,CD1a⁺细胞的数量越多,预后越好且复发率越低,TIDC可作为一个良好的预后指标。但我们对Rb的研究中并未得出相似的结论,分析原因可能是本实验中标本数目较少,未能反映DC数量的变化与临床指标及预后的总体规律及趋势;或者是由于Rb还存在着某些未知的因素形成的肿瘤微环境抑制

了DC的免疫功能,不能产生有效的反应,反而诱导了对Rb肿瘤细胞的特异性耐受,但这一设想还有待于进一步研究证实。同时,病理标本只反映取样时点的局部免疫状态,要观察这些患者的DC在各治疗时点的动态变化以及与预后的关系,要在多时点的血清或组织标本以及动物实验中找到更多线索。因此,基于以上免疫组化初步研究的发现,我们认为是否所有肿瘤组织中的DC均可看作是一个良好的预后指标,还有待进一步探讨确证。结果也提示,肿瘤组织中DC功能缺陷者可能更适合于应用体外致敏的DC进行免疫治疗,这对于临床患者的选择可能具有潜在意义。

参考文献

- 1 Copier J, Bodman-Smith M, Dalglish A. Current status and future applications of cellular therapies for cancer. *Immunotherapy* 2011;3(4):507-516
- 2 Pinzon-Charry A, Maxwell T, López JA. Dendritic cell dysfunction in cancer: a mechanism for immunosuppression. *Immunol Cell Biol* 2005;83(5):451-461
- 3 石彦,余佩武,雷晓,等. 树突状细胞在胃癌组织中的分布特征及与预后的关系. *第三军医大学学报* 2006;28(5):394-396
- 4 孙为荣. 眼科病理学. 北京:人民卫生出版社 1997:50-52
- 5 Reid L. Review: dendritic cells and immunotherapy for malignant disease. *Br J Haematology* 2001;112:874-878
- 6 唐松,李永平,钟秀凤,等. 视网膜母细胞瘤患者外周血树突状细胞的体外诱导扩增及鉴定. *中华眼科杂志* 2003;39(2):105-108
- 7 Nagorsen D, Voigt S, Berg E, et al. Tumor-infiltrating macrophages and dendritic cells in human colorectal cancer: relation to local regulatory T cells, systemic T-cells, systemic T-cell response against tumor-associated antigens and survival. *J Transl Med* 2007;5:62
- 8 Hirohashi Y, Sato N. Tumor-associated dendritic cells: molecular mechanisms to suppress antitumor immunity. *Immunotherapy* 2011;3(8):945-947
- 9 Iwamoto M, Shinohara H, Miyamoto A, et al. Prognostic value of tumor-infiltrating dendritic cells expressing CD83 in human breast carcinomas. *Int J Cancer* 2003;104(1):92-97
- 10 Kobayashi M, Suzuki K, Yashi M, et al. Tumor infiltrating dendritic cells predict treatment response to immunotherapy in patients with metastatic renal cell carcinoma. *Anticancer Res* 2007;27(2):1137-1141