

# 傅立叶 OCT 对不同年龄正常人群角膜厚度的测量研究

杨 柳, 瞿远珍, 刘翠芳, 陆 雯, 刘凤军

作者单位: (100050) 中国北京市, 首都医科大学附属北京天坛医院眼科

作者简介: 杨柳, 女, 医学博士, 副主任医师, 研究方向: 眼底病、眼表疾病。

通讯作者: 刘翠芳, 女, 学士, 主管护师, 研究方向: 眼科护理学。Christy1221@163.com

收稿日期: 2012-12-30 修回日期: 2013-03-29

## Corneal thickness measurements obtained with Fourier - domain optical coherence tomography in different age groups of healthy subjects

Liu Yang, Yuan-Zhen Qu, Cui-Fang Liu, Wen Lu, Feng-Jun Liu

Department of Ophthalmology, Beijing Tiantan Hospital Affiliated to Capital Medical University, Beijing 100050, China

Correspondence to: Cui-Fang Liu. Department of Ophthalmology, Beijing Tiantan Hospital Affiliated to Capital Medical University, Beijing 100050, China. Christy1221@163.com

Received: 2012-12-30 Accepted: 2013-03-29

### Abstract

• AIM: To study normal value of corneal thickness in healthy subjects in different age groups with Fourier - domain optical coherence tomography (FD-OCT).

• METHODS: Total 420 eyes of 210 healthy volunteers were analyzed. These were divided into three groups: young group (YG,  $n=70$ , 140 eyes, 18 to 40 years old), medium group (MG,  $n=70$ , 140 eyes, 41 to 60 years old), old group (OG,  $n=70$ , 140 eyes, more 61 years old). Corneal thickness in central zone and inner-ring and outer-ring zones were measured by using FD-OCT.

• RESULTS: The thinnest zone was  $527.19 \pm 1.72 \mu\text{m}$  in central cornea zone, and the thickest zone was  $582.42 \pm 2.50 \mu\text{m}$  in superior in outer zone. Differences of corneal thickness were not significant in different measured zones ( $P>0.05$ ). Average values of corneal thickness made by FD-OCT was better consistent and highly correlated for three groups (right eye: YG-MG:  $r=0.949$ , MG-OG:  $r=0.924$ , YG-OG:  $r=0.981$ . left eye: YG-MG:  $r=0.996$ , MG-OG:  $r=0.901$ , YG-OG:  $r=0.876$ ).

• CONCLUSION: Measurement of cornea thickness by FD-OCT is more reproducible, reliable and convenient, and may better represent actual cornea thickness.

• KEYWORDS: Fourier - domain optical coherence tomography; corneal thickness; different zones

Citation: Yang L, Qu YZ, Liu CF, et al. Corneal thickness measurements obtained with Fourier - domain optical coherence tomography in different age groups of healthy subjects. *Guoji Yanke Zazhi (Int Eye Sci)* 2013;13(4):674-676

### 摘要

目的: 研究傅立叶域光学相干断层成像系统 (Fourier - domain optical coherence tomography, FD-OCT) 测量不同年龄人群角膜厚度正常值。

方法: 选取健康受试者 210 例 420 眼, 分为 3 组, 青年组 (18 ~ 40 岁) 70 例 140 眼; 中年组 (41 ~ 60 岁) 70 例 140 眼; 老年组 ( $\geq 61$  岁) 70 例 140 眼。用傅立叶 OCT 检测受试者双眼角膜中心区、内环区和外环区角膜厚度及平均角膜厚度。

结果: 通过 FD-OCT 测量的不同区域角膜厚度最薄处位于角膜中心区, 平均厚度  $527.19 \pm 1.72 \mu\text{m}$ ; 最厚处在外环上方, 平均厚度  $582.42 \pm 2.50 \mu\text{m}$ ; 左右眼不同区域间角膜厚度差异没有统计学意义 ( $P>0.05$ )。通过 FD-OCT 测量的平均角膜厚度在三个不同年龄组间具有很好的一致性及相关性 (右眼: 青年组-中年组:  $r=0.949$ , 中年组-老年组:  $r=0.924$ , 青年组-老年组:  $r=0.981$ ; 左眼: 青年组-中年组:  $r=0.996$ , 中年组-老年组:  $r=0.901$ , 青年组-老年组:  $r=0.876$ )。

结论: 采用 FD-OCT 前节功能测量角膜厚度具有可重复性、可信性、方便性, 可以更好地代表实际上的角膜厚度。

关键词: FD-OCT; 角膜厚度; 不同区域

DOI: 10.3980/j.issn.1672-5123.2013.04.08

引用: 杨柳, 瞿远珍, 刘翠芳, 等. 傅立叶 OCT 对不同年龄正常人群角膜厚度的测量研究. 国际眼科杂志 2013;13(4):674-676

### 0 引言

光学相干断层扫描 (optical coherence tomography, OCT) 是一种高分辨率、非接触性、非侵入性、可量化的生物组织成像技术。角膜厚度常用传统的超声波成像获得, 目前, OCT 可以进行前房、前房角及角膜成像<sup>[1]</sup>。傅立叶域光学相干断层成像系统 (Fourier - domain optical coherence tomography, FD-OCT) 作为一种新的前后节一体的影像学检测仪器, 可进行全角膜不同区域厚度测量。本研究应用 FD-OCT 的前节功能对不同年龄组正常人群角膜厚度进行了测量, 评估其测量角膜厚度的可重复性及有效性。

### 1 对象和方法

1.1 对象 随机选取我院职工、学生及患者家属共 210 例 420 眼, 所有受试者分为 3 组, 青年组 (18 ~ 40 岁) 70 例 140 眼; 中年组 (41 ~ 60 岁) 70 例 140 眼; 老年组 ( $\geq 61$  岁) 70 例 140 眼。所有受试者矫正视力  $\geq 1.0$ , 屈光度  $+3.00 \sim -3.00\text{D}$ , 无眼部刺激症状, 无外伤、手术史; 停戴角膜接触

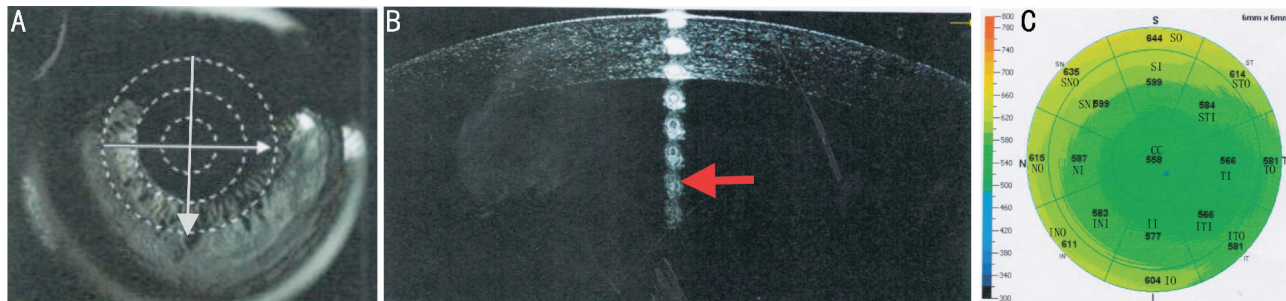


图1 FD-OCT 检查模式图 A:扫描范围6mm×6mm,水平扫描从左至右,垂直扫描从下至上;B:扫描线经中央角膜;C:角膜分区:①中心区;②内环区;③外环区。

表1 同年龄组正常人群角膜厚度值 (x̄±s, μm, 210 例)

区域	青年组			中年组			老年组		
	右眼	左眼	P	右眼	左眼	P	右眼	左眼	P
CC	522.44±4.06	522.47±3.92	0.971	535.58±4.05	532.08±3.65	0.065	529.89±4.26	520.69±5.04	0.082
SI	557.89±4.20	556.69±4.39	0.152	566.31±4.75	565.94±3.63	0.151	564.17±4.77	554.58±5.88	0.059
II	535.17±4.08	534.83±3.92	0.052	546.39±4.27	543.17±4.13	0.771	541.81±4.58	541.06±4.48	0.387
NI	547.94±4.24	545.22±4.17	0.225	560.39±4.20	552.81±3.80	0.886	550.75±4.72	542.25±4.34	0.147
TI	530.25±4.12	533.47±4.06	0.568	542.11±4.23	541.61±3.41	0.51	535.78±4.21	533.08±4.45	0.058
STI	543.75±4.16	545.94±4.27	0.1	557.42±4.83	555.11±3.57	0.629	550.83±4.61	535.28±8.23	0.075
SNI	554.31±4.44	555.25±4.33	0.425	564.17±4.60	562.75±3.82	0.477	559.60±6.35	535.69±6.89	0.065
ITI	529.78±4.07	530.81±3.94	0.631	539.31±4.25	538.11±3.94	0.052	535.50±4.38	528.61±4.70	0.091
INI	539.67±4.36	538.81±3.99	0.413	552.42±4.36	546.41±4.08	0.528	544.00±4.63	535.31±4.57	0.933
SO	583.19±5.37	581.06±4.76	0.799	586.33±5.38	589.06±4.52	0.054	581.19±6.33	582.31±6.28	0.893
IO	555.61±4.32	556.08±4.05	0.877	565.94±4.53	564.39±4.39	0.37	558.67±4.99	552.92±4.57	0.1
STO	565.94±4.49	559.08±4.66	0.366	574.31±5.25	563.56±4.23	0.459	575.83±5.88	530.47±5.88	0.074
ITO	548.03±4.17	545.52±4.02	0.14	553.39±4.46	553.03±4.10	0.863	551.47±4.86	540.00±4.55	0.054
NO	570.00±4.68	569.31±4.32	0.063	577.08±4.76	578.44±4.47	0.067	577.08±4.76	578.44±4.47	0.104
TO	545.58±4.13	543.06±4.15	0.136	572.71±6.53	551.51±6.32	0.489	547.42±4.67	538.06±3.95	0.164
SNO	580.00±4.97	578.28±4.81	0.055	583.61±5.50	586.36±4.18	0.053	583.69±5.81	578.44±5.27	0.058
INO	560.39±4.59	562.14±4.10	0.802	573.71±4.50	569.17±4.23	0.682	559.42±5.16	559.11±4.34	0.72

镜2wk以上,裂隙灯检查眼前段无异常,眼压<21mmHg,眼底C/D≤0.3。

1.2 方法 应用FD-OCT(美国OPTOVUE公司生产)进行角膜厚度检测。无需表面麻醉。默认扫描范围6mm×6mm,水平扫描从左至右,垂直扫描从下至上(图1A)。告知受试者知情同意后,受试者下颌置于OCT下颌托上,前额顶住额头带,睁大双眼并注视前方指示灯,由同一专业技师操作,每只眼重复操作3次取平均值。当在屏幕上形成清晰的角膜像时,选择扫描线经中央角膜的图像进行角膜厚度测量(图1B)。FD-OCT软件系统根据扫描结果,自动输出一系列参数数值。角膜中心区厚度(central cornea thickness, CCT)是以2mm为半径,以固视点为中心的圆周范围内角膜平均厚度。整个角膜被分为17个区域,即以距角膜中心2mm、5mm、6mm将角膜分为角膜中心区(central zone, CZ)、内环区(inner zone, IZ)、外环区(outer zone, OZ)3个区,以经角膜中心、45°角划线将内环区和外环区分别划分为8个象限,从而得到17个角膜分区,分别为:角膜中心区(central cornea, CC)、内环上方(superior inner, SI)、内环下方(inferior inner, II)、内环鼻侧(nose inner, NI)、内环颞侧(temporal inner, TI)、内环颞上(superior-temporal inner, STI)、内环鼻上(superior-nose

inner, SNI)、内环颞下(inferior-temporal inner, ITI)、内环鼻下(inferior-nose inner, INI)、外环上方(superior outer, SO)、外环下方(inferior outer, IO)、外环鼻侧(nose outer, NO)、外环颞侧(temporal outer, TO)、外环颞上(superior-temporal outer, STO)、外环鼻上(superior-nose outer, SNO)、外环颞下(inferior-temporal outer, ITO)、外环鼻下(inferior-nose outer, INO),见图1C。

统计学分析:用SPSS 12.0软件包进行统计分析。定量资料应用x̄±s进行描述,左右眼不同区域角膜厚度比较采用配对t检验,相关性采用Pearson相关性分析。P<0.05代表差异有统计学意义。

2 结果

2.1 不同年龄组不同区域角膜厚度值 表1所示为青年组、中年组、老年组17个分区、左右眼角膜不同区域平均厚度值,最薄处位于角膜中心区(CC),522~535(平均527.19±1.72)μm;最厚处在外环上方(SO),在581~590(平均582.42±2.50)μm,左右眼不同区域间角膜厚度差异没有统计学意义(P>0.05)。

2.2 不同年龄组正常人角膜平均厚度值的差异和相关性 不同年龄组角膜平均厚度如表2所示,其中中年组相对较厚。不同组别间的相关性较好(P<0.001)。

表2 不同年龄组平均角膜厚度值的差异和相关性

( $\bar{x} \pm s, \mu\text{m}, 210$ 例)

	右眼			左眼		
	青年组	中年组	老年组	青年组	中年组	老年组
ACT	551.17±4.20	561.83±3.72	556.24. ±4.23	550.47±3.99	558.44±3.96	546.60±4.73
相关分析	青年组-中年组	中年组-老年组	青年组-老年组	青年组-中年组	中年组-老年组	青年组-老年组
<i>r</i>	0.949	0.924	0.981	0.996	0.901	0.876
<i>P</i>	0.000	0.000	0.000	0.000	0.000	0.000

### 3 讨论

OCT 具有无创伤、高分辨率、高灵敏度等优点,它采用低相干光波扫描形式,将其照射到待测组织后,光的相干性产生干涉,从而对浅层生物组织进行横断面成像和定量分析<sup>[1]</sup>,由于其光线波长较长,对于角膜上皮病变者影响不大。超声厚度测量法是一种常用的测量角膜厚度的技术,但是它的可靠性受到操作者的技术水平影响,探针需要手动并且垂直的尽可能放到角膜中央,患者角膜需要表面麻醉,因此可能从化学上和机械上改变了角膜厚度。因此,非接触性、无创性的 OCT 成为一种新的检测手段,可作为角膜厚度测量的工具之一<sup>[2]</sup>。FD-OCT 扫描速度快(26000 A-扫描/s),扫描速度是时域 OCT 的 50~60 倍,可以克服眼球运动的影响,具有更高的分辨率(3~5 $\mu\text{m}$ 纵向分辨率)及更高的准确性<sup>[3,4]</sup>。

本文采用 FD-OCT 的前节功能测量角膜厚度,分析了 17 个区域角膜厚度值,结果显示,中央区角膜最薄,平均厚度 527.19±1.72 $\mu\text{m}$ 。外环中角膜最厚处在上方(SO),平均厚度 582.42±2.50 $\mu\text{m}$ ,内环中最厚处也在上方(SI),平均厚度 560.33±1.92 $\mu\text{m}$ ,内环中最薄处在颞下方(ITI),而外环中最薄处集中在颞侧(青年组左右眼、中年组左眼和老年组右眼 TO 处最薄,中年组右眼最薄处在 ITO,老年组左眼最薄处在 STO)。总体来说,角膜中最厚处在上方,最薄处在角膜中央,其次颞侧区域也较薄。这种解剖结构也许和人类的视觉发育有关,上方角膜有部分眼睑遮挡,非光学通路区,而角膜中央区是光学通路部位,颞侧区域较薄可能和颞侧较宽的视野范围有关。不同区域间角膜厚度比较可见,中年组比青年组和老年组稍厚,但左右眼不同区域间角膜厚度差异没有统计学意义( $P>0.05$ )。Hong 等<sup>[3]</sup>研究,角膜中央厚度为 524.7±27.8 $\mu\text{m}$ ,与本文的研究结果相差大约 3 $\mu\text{m}$ ,可能和中外人种差异有关。Hong 等<sup>[3]</sup>在研究中证实,FD-OCT 测量的角膜中央厚度

与超声测厚仪测量结果没有统计学差异。本文中,在平均角膜厚度测量中可见,中年组群角膜厚度高于青年组和老年组,相差在 5~12 $\mu\text{m}$  之间,但各组之间具有很好的相关性( $r \geq 0.876, P=0.000$ )。青年组和老年组相比,右眼青年组平均角膜厚度薄于老年组,而左眼相反,而右眼的两者相关性又高于左眼(右眼  $r=0.981$ ,左眼  $r=0.876$ ),为什么会出现此种差异有待进一步研究。有研究证实,FD-OCT 与 Orbscan II 前节分析仪法测量结果无论角膜中央厚度还是最薄点厚度均有良好一致性,临床上可替代使用<sup>[4]</sup>。

本文利用 FD-OCT 的前节功能测量了角膜厚度并证实其具有很好的相关性,而且 OCT 本身具有无损伤、可重复等优点,可在同一台机器上进行前后节的检查,方便了患者。本文对于不同年龄组的患者进行检查,分析了不同人群的角膜厚度值,为本院 OCT 建立了角膜测量的数据库,也希望能为其他相关研究提供一定的数据支持。因我院仪器所限,目前还没有其他角膜测厚仪与 FD-OCT 测量的角膜厚度进行对比研究,如果有条件这也是我们下一步研究的方向。

#### 参考文献

- 1 Vollmer L, Sowka J, Pizzimenti J, et al. Central corneal thickness measurements obtained with anterior segment spectral domain optical coherence tomography compared to ultrasound pachymetry in healthy subjects. *Optometry* 2012;83(5):167-172
- 2 Zhou SY, Wang CX, Cai XY, et al. Optical Coherence Tomography and Ultrasound Biomicroscopy Imaging of Opaque Corneas. *Cornea* 2013; 32(4):e25-30
- 3 Hong JP, Nam SM, Kim TI, et al. Reliability of RTVue, Visante, and slit-lamp adapted ultrasonic pachymetry for central corneal thickness measurement. *Yonsei Med J* 2012;53(3):634-641
- 4 庞辰久,李舒茵,牛超,等.四种方法测量近视眼角膜中央厚度结果比较研究. *中国实用眼科杂志* 2010;28(7):717-720