

玻璃体腔注射 Avastin 治疗病理性近视黄斑 CNV 的临床观察

刘政群¹, 朱小华², 岳 辉¹

作者单位:¹(410006) 中国湖南省长沙市第四医院眼科;
²(410011) 中国湖南省长沙市, 中南大学湘雅二医院眼科

作者简介: 刘政群, 硕士, 毕业于中南大学湘雅二医院眼科, 研究方向: 眼底病。

通讯作者: 朱小华, 博士, 教授, 硕士研究生导师. 754705252@qq.com

收稿日期: 2013-03-02 修回日期: 2013-04-19

Clinical observation on pathologic myopia CNV treated with intravitreal bevacizumab

Zheng-Qun Liu¹, Xiao-Hua Zhu², Hui Yue¹

¹Department of Ophthalmology, the Fourth Hospital of Changsha City, Changsha 410006, Hunan Province, China; ²Department of Ophthalmology, the Second Xiangya Hospital of Central South University, Changsha 410011, Hunan Province, China

Correspondence to: Xiao-Hua Zhu. Department of Ophthalmology, the Second Xiangya Hospital of Central South University, Changsha 410011, Hunan Province, China. 754705252@qq.com

Received: 2013-03-02 Accepted: 2013-04-19

Abstract

• AIM: To evaluate the efficacy and safety of intravitreal bevacizumab (Avastin) for choroidal neovascularization (CNV) in pathologic myopia (PM) by including optical coherence tomography (OCT), fluorescein angiography (FFA) and best-corrected visual acuity (BCVA).

• METHODS: Totally 42 eyes in 41 patients with PM CNV were divided into 2 groups randomly, experimental group ($n = 22$) were assigned to receive intravitreal bevacizumab injections and take fufangxueshuantong capsule; control group ($n = 20$) just took fufangxueshuantong capsule. Subjects were followed up every month after treatment. The efficacy and safety of two group were compared by ophthalmic evaluations including OCT, FFA, and BCVA.

• RESULTS: BCVA: BCVA in two groups was improved after 12 months. The mean number of treatments per eye, experimental group was 4.23 ± 2.02 and control group was 1.95 ± 1.90 . There was significant difference ($P < 0.005$). OCT: Before and after 12 months central foveal thickness (CFD) for two groups were thin, and the mean

value in experimental group was $43.41 \pm 40.39 \mu\text{m}$ and in control group was $22.65 \pm 20.79 \mu\text{m}$, there was significant difference ($P < 0.05$); FFA: In experimental group CNV was completely disappeared in 20 eyes (91%), persistent in 2 eyes (9%); the control group CNV was completely disappeared in 12 eyes (60%), persistent in 8 eyes (40%). There was significant difference ($P < 0.05$).

• CONCLUSION: Intravitreal bevacizumab are safe and effective treatment for most patients of CNV in PM.

• KEYWORDS: vascular endothelium growth factor; pathological myopia; choroidal neovascularization; Avastin

Citation: Liu ZQ, Zhu XH, Yue H. Clinical observation on pathologic myopia CNV treated with intravitreal bevacizumab. *Guoji Yanke Zazhi (Int Eye Sci)* 2013;13(5):953-956

摘要

目的: 观察病理性近视 (pathologic myopia, PM) 黄斑脉络膜新生血管 (choroidal neovascularization, CNV) 经 Avastin 治疗后眼部病变和最佳矫正视力 (best corrected visual acuity, BCVA) 变化, 结合光相干断层扫描 (optical coherence tomography, OCT), 荧光素眼底血管造影 (fluorescence fundus angiography, FFA) 的结果, 评价 Avastin 治疗 PM 黄斑 CNV 的临床疗效和安全性。

方法: PM 黄斑 CNV 41 例 42 眼, 随机分为两组, 试验组 21 例 22 眼采用玻璃体腔注射 Avastin 联合口服复方血栓通胶囊治疗; 对照组 20 例 20 眼仅口服复方血栓通胶囊治疗, 剂量、疗程同实验组。两组随访时间均为 12mo, 统计分析两组 BCVA、眼底检查、FFA 及 OCT 检查结果, 评价 Avastin 治疗 PM 黄斑 CNV 的临床疗效和安全性。

结果: BCVA: 试验组平均提高 4.23 ± 2.02 行, 对照组平均提高 1.95 ± 1.90 行, 组间差异有统计学意义 ($P < 0.005$), 试验组提高较对照组明显; OCT: 比较两组中央视网膜厚度 (central foveal thickness, CFT), 试验组和对照组减低平均值分别是 43.41 ± 40.39 和 $22.65 \pm 20.79 \mu\text{m}$, 组间差异有统计学意义 ($P < 0.05$), 实验组 CFT 减低程度较对照组明显; FFA: 治疗后试验组 20 眼 (91%) 渗漏消失, 2 眼 (9%) 渗漏持续存在; 对照组 12 眼 (60%) 完全消失, 8 眼 (40%) 持续存在, 组间差异有统计学意义 ($P < 0.05$), 实验组渗漏明显减轻。

结论: Avastin 可有效减轻病理性近视 CNV 的渗漏, 缩短病程, 提高视力, 治疗安全。

关键词:病理性近视;脉络膜新生血管;血管内皮生长因子;Avastin

DOI:10.3980/j.issn.1672-5123.2013.05.34

引用:刘政群,朱小华,岳辉.玻璃体腔注射 Avastin 治疗病理性近视黄斑 CNV 的临床观察.国际眼科杂志 2013;13(5):953-956

0 引言

病理性近视 (pathologic myopia, PM) 的危害性主要来自于并发症:脉络膜新生血管(choroidal neovascularization, CNV)、视网膜变性、青光眼、白内障及视网膜脱离。病理性近视患者中 CNV 的发生率约 5.2%,多见于 50 岁以下人群,黄斑 CNV 的发生是 PM 视力丧失的主要原因^[1]。近视 CNV 的传统治疗方法疗效不确切且存在造成严重并发症的可能,目前,国外学者已通过大量临床观察初步证实了 Avastin 玻璃体腔注射治疗 PM 黄斑 CNV 是安全有效的。考虑到 PM 脉络膜新生血管具有一定自限性,而空白对照在目前医疗状态下难以实施,我们采用玻璃体腔内注射 Avastin,同时口服复方血栓通胶囊的方法治疗 21 例 22 眼病理性近视黄斑 CNV,对照 20 例 20 眼病理性近视黄斑 CNV 单纯服用复方血栓通胶囊的治疗方法,观察其疗效及安全性。

1 对象和方法

1.1 对象 2007-03/2008-03 在湘雅附二院诊断的 PM 黄斑 CNV 患者 41 例 42 眼。随机分为两组:实验组共 21 例 22 眼,男 6 例(29%),女 15 例(71%),年龄 18~68 (平均 45.1)岁,病程 2wk~8mo,随访时间 12mo;对照组共 20 例 20 眼,男 7 例(35%),女 13 例(65%),年龄 22~71 (平均 43.5)岁,病程 2wk~6mo,随访时间 12mo。患者一般资料分析显示,试验组和对照组的病例年龄、病程、基线 BCVA、CFT、屈光度均无明显统计学差异。病例入选标准:(1)符合 PM 黄斑 CNV 诊断标准:屈光度 $>-6D$,或眼轴 $>26mm$,FFA 显示黄斑 CNV 伴渗漏;(2)排除其他原因所致黄斑 CNV;(3)既往无内眼手术史;(4)随访时间不少于 12mo;(5)BCVA 不低于 0.01。病例排除标准:(1)合并严重角膜病、白内障、玻璃体积血等屈光介质混浊影响治疗和检查;(2)陈旧性 CNV 瘢痕化,造影显示无明显渗漏;(3)不能按计划坚持治疗和随访;(4)不可控制的高血压,活动性感染;(5)凝血障碍或目前正在使用除阿斯匹林外抗凝药;(6)怀孕期间。

1.2 方法 术前常规查血、尿、粪常规、血压、胸部 X 线片及 ECG,排除手术禁忌证;术前 3d,3g/L 氟哌酸眼液滴术眼,3 次/d;术前准备:10g/L 的丁卡因眼液滴眼 3 次,3g/L 氟哌酸眼液冲洗结膜囊,络合碘睑缘消毒,上开睑器;玻璃体腔注射 Avastin:以 1mL B-D 针头,球结膜颞下方距角膜缘 4mm 处,向玻璃体腔内垂直进针,注射 Avastin 2.5mg/0.1mL;若发现前房变浅,无光感等高眼压症状,准备前房穿刺,术后询问有无光感;术后 3g/L 氟哌酸眼液冲洗术眼,无菌眼垫覆盖;术后 5~6h 拆除眼垫,抗生素眼药水点术眼 7d,每天 3 次。

1.2.1 CNV 分类 (1)按 FFA 所见,CNV 分为典型和隐匿型。典型 CNV(classic CNV):造影早期出现边界清楚均一的高荧光,有时可见荧光渗漏明显的新生血管轮廓,中后期进行性荧光渗漏,形成局限性高荧光,偶尔在高荧光的周围可见环形的低荧光晕;隐匿型 CNV(occult CNV):造影早期至中期可见颗粒状或点状的高荧光,组织染色及荧光渗漏缓慢,边界多为不清。(2)按 CNV 与黄斑中心凹的位置分为:中心凹下型(subfoveal):CNV 正位于黄斑无血管区中心下;近中心凹型(juxtafoveal):CNV 距黄斑无血管区中央 1~199 μm ,或距黄斑无血管区中央大于 200 μm ,但出血和荧光遮挡波及无血管区 200 μm 之内的;旁中心凹型(extrafoveal):CNV 距离中心凹 200~2500 μm 。

1.2.2 FFA 检查 根据治疗前后 CNV 的荧光渗漏与否进行评价。(1)CNV 渗漏消失:病灶中未见 CNV 荧光渗漏,仅表现为荧光染色;(2)CNV 渗漏持续存在:原病灶 CNV 渗漏经治疗后持续存在。

1.2.3 视力检查 以 0.02,0.04,0.06,0.08,0.1,0.12,0.15,0.2,0.25,0.3,0.4,0.5,0.6,0.8,1.0,1.2 为分行标准进行评价。(1)视力提高:BCVA 提高 2 行或 2 行以上;(2)视力稳定:BCVA 浮动在 1 行以内;(3)视力下降:BCVA 降低 2 行或 2 行以上;

1.2.4 研究分组及随访时间 2007-03/2008-03 收集的 21 例 22 眼 PM 黄斑 CNV 患者为试验组,每月 1 次玻璃体腔注射 Avastin,每次 1.25mg/0.05mL,连续 3 次,同时口服复方血栓通胶囊,每日 3 次,每次 1.5g,连续服用 3mo;首次眼内注射后 1wk 复诊,评价安全性及不良反应,每月复查一次,项目包括 BCVA,NCT,眼底检查、眼底照相以及 OCT 检查;每 3mo 复查一次 FFA,按 OCT,FFA 结果,结合 BCVA、眼底改变联合判定是否需继续治疗。随访时间 12mo。2007-03/2008-03 收集的 20 例 PM 黄斑 CNV 患者,予以口服复方血栓通胶囊治疗,每日 3 次,每次 1.5g,连续服用 3mo。每月复查一次,项目包括 BCVA、NCT、眼底检查、眼底照相以及 OCT 检查;每 3mo 复查一次 FFA,随访时间 12mo。

统计学分析:采用 SPSS 13.0 软件包进行数据分析,研究对象一般资料及各检测指标皆采用均数 \pm 标准差($\bar{x}\pm s$)表示。两样本均数间的比较用 t 检验,两样本间构成比的比较用 χ^2 检验, $P<0.05$ 为差异有统计学意义。

2 结果

两组 CNV 分型的四表格资料经 χ^2 检验显示, $\chi^2=0.087,P=0.768$,两组 CNV 分型无明显统计学差异(表 1)。

2.1 BCVA 检查结果 BCVA 检查结果见图 1。试验组治疗后 BCVA 0.24 \pm 0.19,对照组 BCVA 0.49 \pm 0.32,两组比较差异有统计学意义($t=-3.062,P=0.004$),试验组提高更明显。治疗后试验组和对照组 BCVA 提高程度见表 2。

2.2 OCT 检查结果 两组治疗后 CFT 变薄的程度分析见表 3,两组治疗后 CFT 变薄的程度有显著性差异。

2.3 眼底和 FFA 检查结果 治疗前各组 FFA 检查结果

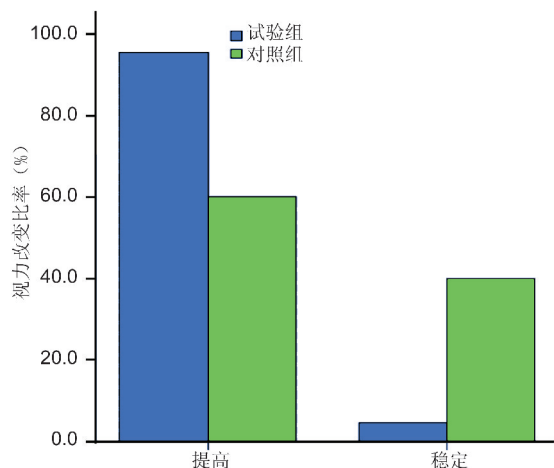


图1 治疗前后两组视力改变比率直方图。

表1 两组 CNV 分型的比较

组别	眼数	眼 (%)	
		中心凹下型	近中心凹型
试验组	22	12(55)	10(45)
对照组	20	10(50)	10(50)
合计	42	22(52)	20(48)

表2 治疗后两组 BCVA 提高程度比较

n=42

组别	提高范围	平均
试验组	0~7行	4.23±2.02
对照组	-5~8行	1.95±1.90
t		3.747
P		0.001

表3 两组治疗前后 CFT 差值的比较

(n=42, μm)

组别	提高范围	平均
试验组	-8~134	43.41±40.39
对照组	-6~70	22.65±20.79
t		2.062
P		0.046

均为典型 CNV。实验组 20 眼 (91%) 渗漏消失, 仅 2 眼 (9%) 渗漏持续存在; 对照组 12 眼 (60%) 渗漏消失, 8 眼 (40%) 渗漏持续存在。经 χ^2 检验得 $P=0.019$, 渗漏减轻程度组间差异有统计学意义。

3 讨论

CNV 的发病机制尚不清楚, 但 Bruch 膜的受损, 扰乱视网膜色素上皮 (retinal pigment epithelium, RPE) 细胞外基质或扰乱内源性抑制剂, 是 CNV 生成的重要条件。引起 CNV 的原因, 目前有两种说法: (1) 缺氧: 脉络膜的血流减少引起的缺氧可能是 CNV 生成的始动因素; (2) 由于炎症或视网膜色素上皮代谢紊乱, 吸引巨噬细胞由脉络膜穿过玻璃膜进入 RPE 下, 分泌细胞因子以及 RPE 细胞和感光细胞分泌的某些细胞因子, 启动新生血管的生长过程^[2]。黄斑部视网膜有高度的代谢要求, 需氧量较多, 血管分布又不同于其它部位, 因此高度近视等变性疾病有可能造成黄斑部外层视网膜缺血缺氧, 从而产生血

管内皮生长因子 (vascular endothelium growth factor, VEGF) 刺激脉络膜毛细血管新生^[3]。

血管内皮生长因子及其受体系统在眼血管形成过程中起着非常重要的作用。但过量表达可诱发病理性新生血管。血管内皮生长因子是一种同型二聚体蛋白, 其生物学特征主要表现在两方面: 增加血管通透性和促进血管内皮细胞增殖。VEGF 过度释放在 CNV、年龄相关性黄斑变性、糖尿病视网膜病变、视网膜静脉阻塞等视网膜血管疾病中起重要作用^[4], 高度近视患者的房水中 VEGF 浓度增高, 表明 VEGF 在高度近视 CNV 发展过程也起到重要作用^[5,6]。血管内皮生长因子抑制剂是近年来出现的新型血管生成靶向治疗药物, VEGF 抑制剂通过拮抗作用, 抑制血管生成、降低血管通透性, 促进 CNV 渗液的吸收。目前用于 CNV 的 VEGF 抑制剂有 Lucentis, Macugen 和 Avastin (Bevacizumab, 贝伐单抗)。其中 Avastin 由于其有效、安全、经济在眼科广泛运用; Avastin 是第二代人源化的重组鼠单克隆抗体片段, 它的分子结构主要是由人的 IgG₁ 框架区和鼠单克隆抗体的抗原结合互补决定区组成, 对人 VEGF 的所有亚型都具有特异性和亲和力, 主要作用机制为结合 VEGF165, VEGFR21 和 VEGF110, 间接阻断 VEGF 和其受体的结合, 阻止血管渗漏和新生血管的形成^[7]。Fung 等^[8] 经研究证实了玻璃体腔内注射 Avastin 的安全性。本研究中每次治疗采用 Avastin 1.25mg/0.05mL 玻璃体腔内注射, 未发现眼压升高、视网膜坏死、并发性白内障、感染性眼内炎、玻璃体积血、视网膜脱离、脉络膜脱离等严重并发症。

关于 Avastin 治疗 PM 黄斑 CNV 的最佳重复次数、频率及单次注射的疗效持续时间等问题, 目前尚无定论^[9]。本实验采用了 Gharbiya 等^[10] 的给药方案: 每月 1 次 Avastin 注射, 连续 3mo, 然后根据 BCVA、眼底改变、OCT 及 FFA 结果决定是否继续下一次注射; 以尽可能降低多次注射引发并发症的风险, 同时治疗次数的减少有效避免因 VEGF 上调而加重的 CNV 活动。本研究实验组注射 3 次者共 12 眼 (55%), 4 次者 5 眼 (23%), 5 次者 2 眼 (9%), 6 次者 2 眼 (9%), 7 次者 1 眼 (5%), 平均治疗次数 3.86 ± 1.21 次, 接近 Gharbiya 等^[10] 的研究平均 4 次。本实验确定的 Avastin 注射剂量 1.25mg/0.05mL, 是在其他相关研究中应用最多的单次剂量, 其根据为 1.25mg Bevacizumab 相当于 0.5mg Ranibizumab, 系 VEGF 抑制剂治疗 AMD 的常用剂量。但病理性近视患者由于眼轴过度延长, 玻璃体腔容积远大于正常眼球, 是否需要增加剂量以达到相同效果也值得关注^[9]。

目前, 玻璃体腔内注射 Avastin 治疗高度近视黄斑 CNV 的疗效主要通过最佳矫正视力 (BCVA)、OCT 测量黄斑部中心凹视网膜厚度 (CFT) 及 FA 有无 CNV 渗漏 3 个指标来评价^[11]。也有学者采用黄斑视网膜敏感度来评价其疗效^[12]。本研究试验组患者连续 3mo 每月玻璃体腔内注射 Avastin 一次, 首次治疗后 1wk 复诊, 评价安全性及不良反应, 以后每月复查一次, 项目包括 BCVA, NCT、眼底检查、眼底照相以及 OCT 检查; 每 3mo 复查一

次 FFA,按 OCT,FFA 结果,结合 BCVA、眼底改变联合判定是否需继续治疗。其中注射 3 次者共 12 眼(55%),4 次者 5 眼(23%),5 次者 2 眼(9%),6 次者 2 眼(9%),7 次者 1 眼(5%),平均治疗次数 3.86 ± 1.21 次。在视功能方面,本研究试验组与对照组治疗后的 BCVA 均有提高,但是提高程度比较试验组优于对照组,说明试验组治疗方案有利于更好地保存或提高视功能。在解剖结构方面,本研究 OCT 结果显示治疗前后试验组和对照组 CFT 均有明显下降,两组间比较有显著统计学意义,FA 结果显示渗漏减轻程度两组比较有显著统计学意义,表明试验组解剖结构较对照恢复好。因此,虽然高度近视黄斑 CNV 有一定自限性,但是,经过玻璃体腔内注射 Avastin 治疗可以明显改善其预后;在玻璃体腔内注射治疗期间极少发生并发症^[8],表明玻璃体腔内注射 Avastin 治疗高度近视黄斑 CNV 在较长时期内是安全、有效的^[13-15]。

参考文献

- 1 许薇琦, Rosenfeld PJ, 孙晓东. 病理性近视脉络膜新生血管的治疗. 上海交通大学学报 2008;28(6):731-734
- 2 于志强, 褚仁远. 病理性近视眼脉络膜新生血管膜临床研究进展. 中国眼耳鼻喉杂志 2002;2(1):53-56
- 3 李凤鸣. 中华眼科学. 北京:人民卫生出版社 2004:1924
- 4 Aiello LP, Avery RL, Arrigg PG, et al. Vascular endothelial growth factor in ocular fluid of patients with diabetic retinopathy and other retinal disorders. *N Engl J Med* 1994;331(22):1480-1487
- 5 Tong JP, Chan WM, Liu DT, et al. Aqueous humor levels of vascular endothelial growth factor and pigment epithelium-derived factor in polypoidal choroidal vasculopathy and choroidal neovascularization.

- Am J Ophthalmol* 2006;141(3):456-462
- 6 Adamis AP, Miller JW, Bernal MT, et al. Increased vascular endothelial growth factor levels in the vitreous of eyes with proliferative diabetic retinopathy. *Am J Ophthalmol* 1994;118(4):445-450
- 7 Cohen AF, Van Bronswijk H. New medications: bevacizumab. *Ned Tijdschr Geneesk* 2006;150(40):2194-2195
- 8 Fung AE, Rosenfeld PJ, Reichel E. The international intravitreal bevacizumab, safety survey: using the internet to assess drug safety worldwide. *Br J Ophthalmol* 2006;90(11):1344-1349
- 9 Chan WM, Lai TY, Liu DT, et al. Intravitreal bevacizumab (Avastin) for myopic choroidal neovascularization: six-month results of a prospective pilot study. *Ophthalmology* 2007;114(12):2190-2196
- 10 Gharbiya M, Allievi F, Mazzeo L, et al. Intravitreal bevacizumab treatment for choroidal neovascularization in pathologic myopia: 12-month results. *Am J Ophthalmol* 2009;147(1):84-93
- 11 Wu PC, Chen YJ. Intravitreal injection of bevacizumab for myopic choroidal neovascularization: 1-year follow-up. *Eye (Lond)* 2009;23(11):2042-2045
- 12 Yodoi Y, Tsujikawa A, Nakanishi H, et al. Central retinal sensitivity after intravitreal injection of bevacizumab for myopia choroidal neovascularization. *Am J Ophthalmol* 2009;147(5):816-824
- 13 Gharbiya M, Allievi F. Intravitreal bevacizumab for treatment of myopic choroidal neovascularization: the second year of a prospective study. *Clin Ter* 2010;161(3):87-93
- 14 Chen CH, Wu PC. Intravitreal injection of 2.5mg bevacizumab for treatment of myopic choroidal neovascularization in treatment-naive cases: a 2-year follow-up. *J Ocul Pharmacol Ther* 2011;27(4):395-400
- 15 Peiretti E, Vinci M, Fossarello M. Intravitreal bevacizumab as a treatment for choroidal neovascularisation secondary to myopia: 4-year study results. *Can J Ophthalmol* 2012;47(1):28-33