

玻璃体切割联合内界膜剥除术治疗高度近视继发黄斑劈裂的观察

刘海军, 毕小军

作者单位: (750011) 中国宁夏回族自治区银川市, 宁夏人民医院宁夏眼科医院

作者简介: 刘海军, 硕士, 主治医师, 研究方向: 眼科临床。

通讯作者: 刘海军. haijunliu1982@163.com

收稿日期: 2014-05-12 修回日期: 2014-08-28

Vitrectomy combined with internal limiting membrane peeling for treating foveoschisis in high myopia

Hai-Jun Liu, Xiao-Jun Bi

Ningxia Eye Hospital, Yinchuan 750011, Ningxia Hui Autonomous Region, China

Correspondence to: Hai-Jun Liu. Ningxia Eye Hospital, Yinchuan 750011, Ningxia Hui Autonomous Region, China. haijunliu1982@163.com

Received: 2014-05-12 Accepted: 2014-08-28

Abstract

• AIM: To evaluate the efficacy and safety of vitrectomy combined with internal limiting membrane (ILM) peeling for treating foveoschisis in high myopia.

• METHODS: Thirty high-myopia patients (30 eyes) with foveoschisis from March 2011 to March 2013 were divided two groups: the treatment group (16 eyes) was treated with vitrectomy combined with ILM peeling, and the control group (14 eyes) was treated only with vitrectomy. The foveoschisis reattachment and best spectacle-corrected vision were measured preoperatively and 2mo after surgery.

• RESULTS: The improvement of foveoschisis reattachment and best spectacle-corrected vision in the treatment group was significantly better than those in the control group ($P < 0.05$).

• CONCLUSION: Vitrectomy combined with ILM peeling is a safe and effective treatment for foveoschisis in high myopia.

• KEYWORDS: vitrectomy; internal limiting membrane peeling; foveoschisis

Citation: Liu HJ, Bi XJ. Vitrectomy combined with internal limiting membrane peeling for treating foveoschisis in high myopia. *Guoji Yanke Zazhi (Int Eye Sci)* 2014;14(10):1871-1872

摘要

目的: 探讨和评价玻璃体切割联合内界膜剥除治疗高度近视继发黄斑劈裂的疗效和安全性。

方法: 将 2011-03/2013-03 高度近视继发黄斑劈裂患者 30 例 30 眼随机分为治疗组 (16 眼) 和对照组 (14 眼), 治疗组给予玻璃体切割联合内界膜剥除, 对照组给予玻璃体切割但未联合内界膜剥除, 观察术后 2mo 视网膜复位率、视力提高率。

结果: 治疗组视网膜复位率、视力提高率均高于对照组 ($P < 0.05$)。

结论: 玻璃体切割联合内界膜剥除是治疗高度近视继发黄斑劈裂的有效手段。

关键词: 玻璃体切割; 内界膜剥除; 黄斑劈裂

DOI:10.3980/j.issn.1672-5123.2014.10.38

引用: 刘海军, 毕小军. 玻璃体切割联合内界膜剥除术治疗高度近视继发黄斑劈裂的观察. *国际眼科杂志* 2014;14(10):1871-1872

0 引言

高度近视继发黄斑劈裂 (high myopic foveoschisis, HMF) 往往会导致患者视力下降和视物变形。玻璃体切割术是目前治疗 HMF 的主要方法, 但对于 HMF 患者行玻璃体切割术时是否需要剥除内界膜尚有争议。本文对我院近 2a 收入院的 HMF 患者, 实施玻璃体切割联合内界膜剥除术或仅实施玻璃体切割术, 观察手术疗效及安全性。

1 对象和方法

1.1 对象 选取 2011-03/2013-03 就诊于我院 HMF 患者 30 例, 其中男 18 例, 女 12 例, 年龄 35 ~ 65 岁, 屈光度 -8 ~ -22D, 眼轴长 27.31 ~ 35.12mm, 最佳矫正视力 0.01 ~ 0.15。所有患者均有明显视力下降和眼前黑影症状, 通过间接眼底镜和光学相干断层成像术 (optical coherence tomography, OCT) 明确诊断。排除标准: 接受过其他眼部手术, OCT 证实黄斑裂孔、黄斑部新生血管、视网膜脱离。其中 16 眼行 23G 睫状体平坦部三切口玻璃体切割加 16% C_3F_8 气体填充, 联合内界膜剥除作为治疗组, 患者年龄 35 ~ 60 (平均 46.63 ± 7.54) 岁, 屈光度 8 ~ 22 (平均 14.81 ± 4.53)D, 眼轴 27.31 ~ 35.12 (平均 30.80 ± 2.56)mm, 最佳矫正视力 0.01 ~ 0.15 (平均 0.09 ± 0.04); 14 眼行 23G 睫状体平坦部三切口玻璃体切割加 16% C_3F_8 气体填充, 未行内界膜剥除作为对照组 (14 眼), 患者年龄 35 ~ 65 (平均 46.14 ± 8.44) 岁, 屈光度 8 ~ 21 (平均 14.93 ± 4.43)D, 眼轴 27.93 ~ 35.10 (平均 31.08 ± 2.46)mm, 最佳矫正视力 0.02 ~ 0.12 (平均 0.08 ± 0.03)。两组年龄、性别、屈光度、眼轴长度、最佳矫正视力差异无统计学意义。

1.2 方法 手术由同一位医生完成, 所有病例均行 23G 睫状体平坦部三切口玻璃体切割加 16% C_3F_8 气体填充, 治疗组联合内界膜剥除, 对照组未行内界膜剥除。为提高内界膜的分辨率, 术中行吲哚菁绿染色内界膜, 以黄斑为中心做连续性内界膜剥除, 撕除范围: 黄斑区血管弓内。30 例患者术中及术后均未见医源性视网膜裂孔、玻璃体出

血、脉络膜出血等并发症。术后2mo,通过Zeiss4000 OCT检查视网膜复位情况(劈裂的神经上皮囊腔缩小或闭合,视网膜达到解剖学复位认为有效);最佳矫正视力[视力提高两行以上者(含两行)认为有效],评价内界膜剥除治疗高度近视黄斑劈裂的疗效和安全性。

统计学方法:采用SPSS 16.0统计软件,资料选用Fisher确切概率法, $P < 0.05$ 为差异有统计学意义。

2 结果

2.1 黄斑区视网膜复位 术后2mo黄斑区OCT显示,治疗组11例(伴黄斑前膜3例)视网膜完全复位(图1),对照组6例(伴黄斑前膜2例)两组比较差异有统计学意义($P = 0.01$)。

2.2 视力提高 术后2mo最佳矫正视力,与术前相比较,治疗组最佳矫正视力有效提高9例,对照组最佳矫正视力有效提高5例,两组比较差异有统计学意义($P = 0.04$)。

3 讨论

23G玻璃体切割系统因免缝合、手术创伤小、术后反应轻、切口并发症少而受到青睐,目前多用于黄斑部病变的治疗^[1]。内界膜剥除目的有两个:一是松解黄斑区牵引;二是减轻内界膜僵硬,从而顺应后巩膜葡萄肿的发展^[2];在玻璃体不完全后脱离时,黄斑区前粘附的玻璃体后皮质对黄斑区视网膜产生前后或切线方向牵拉,引起黄斑区视网膜内、外或全层劈裂甚至黄斑裂孔,有学者对高度近视黄斑劈裂患者行经睫状体平坦部玻璃体切割(parsplanavitrectomy, PPV)联合内界膜剥除术,术后视网膜复位率较高,部分患者视力可以得到改善^[3]。有学者行黄斑区直径300~500 μm 以外的内界膜剥离,解除了黄斑区牵拉,而且保留了黄斑区视细胞层次的完整,极大程度上保护了黄斑区功能^[4]。

Spide^[5]和Kuhl^[6]都认为黄斑前粘附的玻璃体皮质牵引是造成黄斑劈裂主要原因,但Spide在6例高度近视黄斑劈裂患者中行PPV但不剥离内界膜,在术后随访期间,所有患者均得到了视力改善和解剖学复位。Hirakata等^[7]的一项回顾性研究中,对16眼具有后巩膜葡萄肿的高度近视黄斑劈裂患者行PPV,其中6眼行内界膜剥离,比较术后效果,最终9眼视力得到改善,16眼视网膜全部解剖复位。对于高度近视黄斑劈裂患者术中是否剥离内界膜,学术界还有争议,因为高度近视眼黄斑区视网膜变薄,加上内界膜本身的透明性及脆性,过度的剥离内界膜可能导致医源性裂孔^[5]。有报道对高度近视黄斑劈裂患者仅行0.2~0.4mL C_3F_8 玻璃体腔注射,术后也取得了良好的疗效^[8,9]。高度近视黄斑劈裂患者除了行玻璃体切割术外,还可联合行后巩膜加固术^[10-12]以及激光治疗^[13],多样化的治疗方法也为我们提供了新的视野。国内蔡克波^[14]认为内界膜剥除是治疗高度近视黄斑劈裂的有效手段。他的研究认为内界膜剥除术后视网膜复位率、视物变形改善率较未行内界膜剥除差异有统计学意义,这与本研究结果一致;但是视力提高率无明显统计学上的差异,这与本研究不一致,可能与所研究样本量少有关。本研究治疗组有3例黄斑劈裂伴随黄斑前膜,行内界膜剥除术后劈裂完全复位,对照组中有2例黄斑劈裂伴随黄斑前膜,未行内界膜剥除术,术后劈裂未完全复位,这从一定程度上说明内界膜剥除能根本上消除黄斑区的牵拉因素。本研究中黄斑劈裂未完全复位的高度近视患者,眼轴都大于29mm,且都伴有后巩膜葡萄肿,暗示着眼轴较长,黄斑区视网膜变薄,视网膜神经上皮层之间粘合力下降有关。

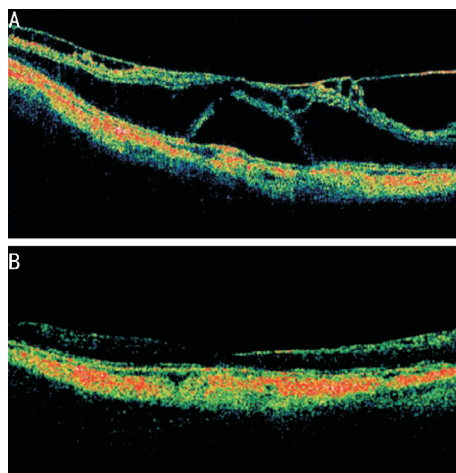


图1 治疗组黄斑区OCT A:术前;B:术后2mo。

高度近视黄斑劈裂患者如果伴随着视网膜前膜玻璃体后皮质的牵引,则其视力下降的风险增加,且一旦伴随中心凹视网膜脱离,黄斑裂孔将会在1mo之内形成,玻璃体手术治疗不失为一个有效的预防措施,可有效保存患者的视功能,提高患者的视力^[15]。

总之,我们认为在高度近视黄斑劈裂形成伴有视力受损之后,裂孔形成之前及时行玻璃体切割及内界膜剥除术可有有效的保存视功能,提高患者的视力,改善患者生存质量。

参考文献

- 1 瞿雯,邢怡桥,聂玉红,等. 23G玻璃体切割术治疗高度近视黄斑劈裂. 临床误诊误治 2012;25(6):78-79
- 2 Kwok AK, Lai TY, Yip WW. Vitrectomy and gas tamponade without internal limiting membrane peeling for myopic foveoschisis. *Br J Ophthalmol* 2005;89(9):1180-1183
- 3 王光璐,王明扬,熊颖. 视网膜神经上皮脱离合并劈裂六例. 中华眼科杂志 2005;41(1):76-78
- 4 Ho TC, Chen MS, Huang JS, et al. Foveola nonpeeling technique in internal limiting membrane peeling of myopic foveoschisis surgery. *Retina* 2012;32(3):631-634
- 5 Spaide RF. Removal of adherent cortical vitreous plaques without removing the internal limiting membrane in the repair of macular detachments in highly myopic eyes. *Retina* 2005;25(3):290-295
- 6 Kuhn F. Internal limiting membrane removal for macular detachment in highly myopic eyes. *Am J Ophthalmol* 2003;135(4):547-549
- 7 Hirakata A, Hida T. Vitrectomy for myopic posterior retinoschisis or foveal detachment. *Jpn J Ophthalmol* 2006;50(1):53-61
- 8 Wu TY, Yang CH, Yang CM. Gas tamponade for myopic foveoschisis with foveal detachment. *Graefes Arch Clin Exp Ophthalmol* 2013; 25(15):1319-1324
- 9 Gili P, Yanguela J, Martin JC. Intraocular gas treatment for myopic foveoschisis. *Eur J Ophthalmol* 2010;20(2):473-475
- 10 Carlos M. Surgical outcomes of macular buckling techniques for macularretinoschisis in highly myopic eyes. *Saudi J Ophthalmol* 2013;27(4):235-239
- 11 Mateo C, Bures-Jelstrup A, Navarro R. Macular buckling for eyes with myopic foveoschisis secondary to posterior staphyloma. *Retina* 2012; 32(6):1121-1128
- 12 Bures-Jelstrup A, Alkabes M, Gomez-Resa M. Visual and anatomical outcome after macular buckling for macular hole with associated foveoschisis in highly myopic eyes. *Br J Ophthalmol* 2014;98(1):104-109
- 13 冯竞仰,樊莹. 高度近视黄斑劈裂的研究进展. 眼科新进展 2011; 31(4):384-387
- 14 蔡克波. 内界膜剥除治疗高度近视黄斑劈裂的疗效分析. 山东大学耳鼻喉眼学报 2011;25(5):108-110
- 15 彭娇玲,朱小华,谭钢,等. 玻璃体切割术治疗高度近视性黄斑劈裂及黄斑裂孔的疗效观察. 眼科新进展 2014;34(6):533-537