

# 不同染色剂辅助内界膜剥除治疗 IMH 手术前后微视野的变化

冯超, 吴建华, 阎静, 徐冲

基金项目: 2012 年度武汉市卫生局临床医学科研项目 (No. WX12C53)

作者单位: (430060) 中国湖北省武汉市, 爱尔眼科医院集团武汉爱尔眼科医院

作者简介: 冯超, 男, 毕业于武汉大学, 医学硕士, 主治医师, 研究方向: 玻璃体视网膜疾病。

通讯作者: 吴建华, 男, 毕业于武汉大学, 医学硕士, 主任医师, 研究方向: 玻璃体视网膜疾病. jhwu-xf@sohu.com

收稿日期: 2014-07-18 修回日期: 2014-10-24

## Comparison of microperimetry before and after internal limiting membrane peeling assisted by different staining agents in idiopathic macular hole

Chao Feng, Jian-Hua Wu, Jing Yan, Chong Xu

**Foundation item:** Clinical Scientific Research Foundation of Health Bureau of Wuhan City in 2012 year (No. WX12C53)

Wuhan Aier Eye Hospital, Wuhan 430060, Hubei Province, China

**Correspondence to:** Jian-Hua Wu. Wuhan Aier Eye Hospital, Wuhan 430060, Hubei Province, China. jhwu-xf@sohu.com

Received: 2014-07-18 Accepted: 2014-10-24

### Abstract

• **AIM:** To evaluate preoperative and postoperative the characteristics of microperimetry in patients who underwent macular surgery for idiopathic macular hole (IMH).

• **METHODS:** Fifty eyes of 50 patients with IMH were included in the study. Patients underwent pars plana vitrectomy and peeling of the internal limiting membrane (ILM). ILM visualization was improved by using triamcinolone acetonide (TA group) or indocyanine green dye (ICG group). Macular hole closure and retinal function was assessed preoperatively and postoperatively over a period of 6mo by spectral-domain optical coherence tomography examination, best corrected visual acuity (BCVA) and MP-1 microperimetry.

• **RESULTS:** Macular hole closure was achieved in 76%, Hole was not closed but calm in 16%, 8% was not closed in TA group and those in ICG group were 72%, 16% and 12% respectively, detected by optical coherence tomography (OCT). At 6mo, visual acuity improved in both groups ( $P < 0.05$ ), and there were no statistically significant differences of BCVA between groups. Mean macular sensitivity within the central 20° increased in both groups, and TA group's mean macular sensitivity was

better than ICG group's.

• **CONCLUSION:** Vitrectomy and ILM peeling assisted with either TA or indocyanine green staining improves visual acuity and mean macular sensitivity at 6mo in patients affected by IMH. Macular microperimetry could be used to evaluation visual function changes of macular after surgery.

• **KEYWORDS:** idiopathic macular hole; microperimetry; vitrectomy

**Citation:** Feng C, Wu JH, Yan J, *et al.* Comparison of microperimetry before and after internal limiting membrane peeling assisted by different staining agents in idiopathic macular hole. *Guoji Yanke Zazhi(Int Eye Sci)* 2014;14(11):2025-2027

### 摘要

**目的:** 观察研究应用不同染色剂辅助内界膜剥除治疗特发性黄斑裂孔 (idiopathic macular hole, IMH) 手术治疗前后黄斑区微视野的变化情况。

**方法:** 回顾性对比分析 50 例 50 眼特发性黄斑裂孔患者应用曲安奈德 (triamcinolone acetonide, TA) 或吲哚菁绿 (indocyanine green, ICG) 辅助内界膜剥除治疗前后黄斑裂孔的闭合情况、最佳矫正视力以及微视野的改变。

**结果:** 术后随访 6mo, 经光学相干断层扫描 (optical coherence tomography, OCT) 检查 TA 组黄斑裂孔完全闭合 76%、未闭合但裂孔平复 16%、未闭合 8%; ICG 组黄斑裂孔完全闭合 72%、未闭合但裂孔平复 16%、未闭合 12%, 两组患者手术治疗后最佳矫正视力 (best corrected visual acuity, BCVA) 均明显改善但两组间比较差异无统计学意义, 两组患者中央 20° 范围内黄斑微视野视网膜敏感度得到明显提高, TA 组较 ICG 组更为明显。

**结论:** 玻璃体切割联合内界膜剥除术可有效的促进特发性黄斑裂孔的闭合、明显改善黄斑区视网膜敏感度以及视力。黄斑区微视野检查可以较好的随访评价 IMH 手术治疗后黄斑区视功能变化情况。

**关键词:** 特发性黄斑裂孔; 微视野; 玻璃体切割

DOI: 10.3980/j.issn.1672-5123.2014.11.30

**引用:** 冯超, 吴建华, 阎静, 等. 不同染色剂辅助内界膜剥除治疗 IMH 手术前后微视野的变化. 国际眼科杂志 2014;14(11):2025-2027

### 0 引言

特发性黄斑裂孔 (idiopathic macular hole, IMH) 是指黄斑部视网膜神经上皮发生的不明原因的组织缺损, 严重影响患者的视功能, 视力预后差。1991 年 Kelly 等<sup>[1]</sup>首次报道了采用玻璃体手术治疗特发性黄斑裂孔, 后来认识到内界膜在特发性黄斑裂孔中的作用, 手术中联合内界膜撕

表1 两组患者一般资料

分组	性别(例)		年龄(岁)	患病时间(mo)	术前视力	裂孔大小( $\mu\text{m}$ )
	男	女				
TA组	10	15	56.040 $\pm$ 6.509	12.360 $\pm$ 9.251	1.132 $\pm$ 0.215	557.360 $\pm$ 81.281
ICG组	12	13	56.400 $\pm$ 4.672	10.120 $\pm$ 6.673	1.028 $\pm$ 0.358	549.080 $\pm$ 91.159
<i>t</i>			-0.225	0.982	1.245	0.339
<i>P</i>			0.823	0.331	0.219	0.736

除使特发性黄斑裂孔的愈合率提高到90%~100%。2000年Kadonosono等<sup>[2]</sup>首次报道在吲哚青绿(indocyanine green, ICG)染色下剥离内界膜(internal limiting membrane, ILM)使困难的操作变得相对容易。有体外研究报道ICG对视网膜色素上皮(retinal pigment epithelium, RPE)细胞及视网膜神经节细胞(retinal ganglion cells, RGCs)有一定毒性<sup>[3,4]</sup>,对人视网膜功能学研究也显示ICG对视网膜可能具有潜在的毒性<sup>[5,6]</sup>。目前临床上多采用光相干断层扫描(optical coherence tomography, OCT)检查以判断IMH治疗后黄斑裂孔闭合率和中心视力的变化情况<sup>[7]</sup>,但OCT通常只能反映后黄斑解剖复位情况并不能充分反映黄斑功能的改变。微视野检查技术分辨率高,刺激光斑在眼底透射点的空间距离小,较传统视野检查更精确、细致,可用于黄斑病变的检查随访和治疗效果的评价<sup>[8-10]</sup>。因此,我们观察了特发性黄斑裂孔应用不同染色剂剥除黄斑内界膜手术前后微视野变化的情况,以评价玻璃体视网膜手术对IMH患者视力和视网膜光敏感度变化的影响。

### 1 对象和方法

**1.1 对象** 所有的患者均诊断为IMH,不包括外伤或高度近视引起的黄斑裂孔,排除曾行眼后节手术病例。于2012-08/2013-10在武汉爱尔眼科医院眼底病科行黄斑裂孔修补术。手术前患者情况:患者50例50眼,男22例,女28例。年龄46~69(平均56.220 $\pm$ 5.611)岁。病程1~36(平均11.240 $\pm$ 8.062)mo。所有患者黄斑裂孔分期全部为3期或4期裂孔,其中3期裂孔23眼,4期裂孔27眼。裂孔大小范围为397~702(平均553.220 $\pm$ 85.578) $\mu\text{m}$ 。手术前视力(文中视力均系logMAR视力)1.70~0.70,平均视力1.13 $\pm$ 0.21。微视野检查采用MP-1微视野计(意大利Nidek技术)进行。选用NAVIS微视野分析软件,Pattern 20°10dB(76)程序,测试范围为黄斑中心20°,45个位置点,按照同心圆由密到疏排列,固视目标采用单个红色十字形。光标大小采用Goldmann III号视标,亮度范围0~20dB,最大亮度为127cd/m<sup>2</sup>,最小亮度为1.27cd/m<sup>2</sup>,光标持续时间200ms。

### 1.2 方法

**1.2.1 临床分组** 所有患者依据术中使用的染色剂不同分为TA组和ICG组,两者均25例25眼。两组患者的年龄、患病时间及视力差异行*t*检验发现均无统计学意义(*P*>0.05,表1)。

**1.2.2 手术方法** 所有手术均由同一位医师完成。手术使用Alcon 23G微套管系统,采用“一步法”将套管固定于巩膜上。常规三切口玻璃体切割术,手术中切除大部分玻璃体及其后皮质,TA组患者玻璃体腔注入40mg/mL TA 0.2~0.4mL 5s后吸除,ICG组患者玻璃体腔注入0.5mg/mL ICG 0.2~0.4mL 30s后吸除,眼内显微镊子剥离内界膜(内界膜剥离处视网膜呈现苍白色,以此判断内界膜剥离

表2 两组患者手术前后黄斑区平均光敏感度比较 ( $\bar{x}\pm s$ , dB)

随访时间(wk)	TA组	ICG组	<i>P</i>
0	13.71 $\pm$ 1.10 dB	13.68 $\pm$ 1.07	0.374
4	13.87 $\pm$ 1.06dB	13.61 $\pm$ 1.09dB	<0.01
12	14.05 $\pm$ 1.49dB	13.86 $\pm$ 1.05dB	0.003
24	14.43 $\pm$ 1.03dB	14.04 $\pm$ 1.15dB	<0.01
<i>P</i> (0wk vs 24wk)	<0.01	<0.01	

的完整性),范围为以黄斑裂孔中央为中心直径4PD大小的范围,全部病例均完整剥离。术毕玻璃体腔填充14%氟丙烷(C<sub>3</sub>F<sub>8</sub>)气体,术后患者俯卧位2wk,常规点用抗生素及糖皮质激素眼药水。术后6mo采用手术前相同的设备和方法行相关检查。对比观察手术前后患眼黄斑区AF强度变化、最佳矫正视力(best corrected visual acuity, BCVA)以及黄斑裂孔闭合情况的变化。

统计学分析:采用SPSS 19.0软件行*t*检验,*P*<0.05为差异有统计学意义。

### 2 结果

**2.1 手术前后视力变化情况** TA组手术前后患者平均视力分别是1.132 $\pm$ 0.215,0.788 $\pm$ 0.289,差异显著(*P*<0.01)。ICG组手术前后患者平均视力分别是1.028 $\pm$ 0.358,0.695 $\pm$ 0.344,差异显著(*P*<0.01)。但两组间术后视力差异并无统计学意义(*P*=0.730)。

**2.2 黄斑裂孔闭合情况** TA组黄斑裂孔完全闭合76%,未闭合但裂孔平复16%,未闭合8%;ICG组黄斑裂孔完全闭合72%,未闭合但裂孔平复16%,未闭合12%。两组间黄斑裂孔闭合率的差异无统计学意义(*P*=0.893)。

**2.3 MP-1微视野** 术前所有患者,黄斑裂孔及孔周对应区域分别为绝对暗点和相对暗点,两组间黄斑区平均光敏感度差异无统计学意义。TA组:固视稳定14眼、固视不稳定11眼,中央20°黄斑区平均光敏感度13.71 $\pm$ 1.10dB,术后24wk患者的黄斑区平均光敏感度与术前比较明显改善(*P*<0.01)。ICG组:固视稳定16眼,固视不稳定9眼,中央20°黄斑区平均光敏感度13.68 $\pm$ 1.07dB,术后24wk患者的黄斑区平均光敏感度与术前亦比较明显改善(*P*<0.01)。术后4,12,24wk两组中央20°黄斑区平均光敏感度分别为:TA组13.87 $\pm$ 1.06,14.05 $\pm$ 1.49,14.43 $\pm$ 1.03dB;ICG组13.61 $\pm$ 1.09,13.86 $\pm$ 1.05,14.04 $\pm$ 1.15dB,两组间差异均具有统计学意义(表2,图1)。

### 3 讨论

ICG可以附着于内界膜上的层粘连蛋白和IV型胶原纤维,从而提高手术中内界膜的可视化程度便于内界膜的撕除、降低视网膜损伤的可能性,因而第一个被应用于内界膜染色<sup>[11]</sup>。TA则被主要应用于玻璃体切割手术中玻璃体的染色而玻璃体皮质常附着于内界膜上,因此TA也

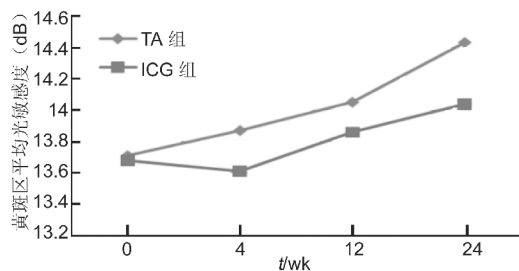


图1 两组间手术前后黄斑黄斑区平均光敏感度比较。

被用于玻璃体切割手术中辅助内界膜的剥除<sup>[12]</sup>。既往已有研究显示在玻璃体切割手术中应用 ICG 染色辅助内界膜剥除对视网膜可能存在毒性,并出现视野的缺损、色素上皮的损伤以及视神经的萎缩等<sup>[13-15]</sup>。而应用不同染色剂辅助内界膜剥除治疗特发性黄斑裂孔前后黄斑区微视野的变化情况究竟如何,目前尚未见大量相关内容报道。

微视野计可以对低视力以及固视不良的黄斑视网膜疾病患者进行与眼底结构精确对应的视野检查<sup>[16,17]</sup>。本研究主要观察应用 TA 和 ICG 两种染色剂辅助黄斑内界膜剥除治疗特发性黄斑裂孔患者手术前后微视野等的变化情况。结果显示,两组患者术后黄斑裂孔闭合率较高(TA 组未闭合率 8%, ICG 组未闭合率 12%),最佳矫正视力均得到明显提高,而 TA 组视力改善程度更好,而在微视野指标方面两组间变化情况则出现明显差异。TA 组患者术后微视野持续改善,中央 20°黄斑区平均光敏感度由术前的 13.71 ± 1.10dB 提高至术后 24wk 的 14.43 ± 1.03dB,而在不同时间点观察 ICG 组患者中央 20°黄斑区平均光敏感度发现,术后 4wk 明显降低,术后 12wk 出现改善并持续至术后 24wk,但明显仍低于 TA 组。我们分析 ICG 组出现术后早期黄斑区平均光敏感度降低的原因可能是:(1)术中应用 ICG 染色内界膜时其细胞毒性作用直接损伤了黄斑区视网膜细胞;(2) ICG 增强了术中黄斑区视网膜受到的光毒性损害<sup>[18]</sup>,所以术后早期微视野计所检测到黄斑区光敏感度出现降低。随着时间的推移眼内的 ICG 被逐渐代谢清除,故而黄斑区视网膜所直接受到的毒性作用随之减小,在微视野方面则表现为光明感度的改善,但黄斑区视网膜受到的部分损伤不可逆,因此在随访时期内 ICG 组患者术后黄斑区平均光敏感度均明显低于 TA 组,这可能再次证实了 ICG 对视网膜的毒性作用。虽然使用 TA 或者 ICG 辅助内界膜剥除治疗 IMH 都可以明显改善患者视功能,但我们认为在目前技术条件下应用 TA 辅助剥除黄斑内界膜治疗 IMH,患者可能可以获得更好的功能学指标的改善。由于 ICG 对视网膜的毒性呈时间依赖性<sup>[4]</sup>及可能的浓度依赖性,应积极寻找 ICG 与视网膜的最佳接触时间和 ICG 的最佳配制浓度在满足手术需要的前提下尽力降低其对视网膜的毒性作用,而微视野检查在这一探索过程中可以发挥其独特的功能学检测作用。当然,我们的研究也存在明显的不足,例如样本量小,随访时间短等,我们还需要在今后的研究进行多中心随机对照和更长时间随访的研究,从而获得更为准确的结果。

综上所述,微视野计可以客观反应 IMH 手术前后黄斑区视网膜功能的变化情况,可以随访评价应用不同染色剂辅助内界膜剥除治疗 IMH 手术前后黄斑区局部视网膜功能的变化和手术效果。

#### 参考文献

- Kelly NE, Wendel RT. Vitreous surgery for idiopathic macular holes: results of a pilot study. *Arch Ophthalmol* 1991;109(5):654-659
- Kadonosono K, Itoh N, Uchio E, et al. Staining of internal limiting membrane in macular hole surgery. *Arch Ophthalmol* 2000;118(8):1116-1118
- Gale JS, Proulx AA, Gonder JR, et al. Comparison of the *in vitro* toxicity of indocyanine green to that of trypan blue in human retinal pigment epithelium cell cultures. *Am J Ophthalmol* 2004;138(1):64-69
- Iriyama A, Uchida S, Yanagi Y, et al. Effects of indocyanine green on retinal ganglion cells. *Invest Ophthalmol Vis Sci* 2004;45(3):943-947
- Creuzot-Garcher C, Acar N, Passemard M, et al. Functional and structural effect of intravitreal indocyanine green, triamcinolone acetonide, trypan blue, and brilliant blue G on rat retina. *Retina* 2010;30(8):1294-1301
- Arndt CI, Meunier I, Rebollo O, et al. Electrophysiological retinal pigment epithelium changes observed with indocyanine green, trypan blue and triamcinolone. *Ophthalmic Res* 2010;44(1):17-23
- Altaweel M, Ip M. Macular hole: improved understanding of pathogenesis, staging and management based on optical coherence tomography. *Semin Ophthalmol* 2003;18(2):58-66
- 俞素勤, 王卫峻, 邹海东, 等. 黄斑区脉络膜新生血管患者的微视野检查. *中华眼底病杂志* 2004;20(2):116-117
- 徐吉, 魏璐, 俞素勤, 等. 病理性近视患者黄斑功能的微视野检查. *中华眼底病杂志* 2011;27(1):52-55
- 毛羽, 周海英, 高丽琴, 等. 抗血管内皮生长因子药物玻璃体腔注射以及联合光动力疗法治疗渗出型老年性黄斑变性疗效观察. *中华眼底病杂志* 2011;27(6):520-524
- Scupola A, Mastrocola A, Sasso P, et al. Assessment of retinal function before and after idiopathic macular hole surgery. *Am J Ophthalmol* 2013;156(1):132-139
- Shah GK, Rosenblatt BJ, Blinder KJ, et al. Triamcinolone assisted internal limiting membrane peeling. *Retina* 2005;25(8):972-975
- Kanda S, Uemura A, Yamashita T, et al. Visual field defects after intravitreal administration of indocyanine green in macular hole surgery. *Arc Ophthalmol* 2004;122(10):1447-1451
- Engelbrecht NE, Freeman J, Sternberg P Jr, et al. Retina pigment epithelial changes after macular hole surgery with indocyanine green-assisted internal limiting membrane peeling. *Am J Ophthalmol* 2002;133(1):89-94
- Rodrigues EB, Meyer CH, Farah ME, et al. Intravitreal staining of the internal limiting membrane using indocyanine green in the treatment of macular holes. *Ophthalmologica* 2005;219(5):251-262
- Rohrschneider K, Buttmann S, Springer C. Use of fundus perimetry (microperimetry) to quantify macular sensitivity. *Prog Retin Eye Res* 2008;27(5):536-548
- Midena E, Vujosevic S, Cavarzeran F. Microperimetry Study Group. Normal values for fundus perimetry with the microperimeter MP1. *Ophthalmology* 2010;117(8):1571-1576
- Tewari A, Almony A, Shah GK. Macular hole closure with triamcinolone-assisted internal limiting membrane peeling. *Retina* 2008;28(9):1276-1279