

康柏西普和雷珠单抗治疗黄斑水肿有效性的 Meta 分析

石蕊¹, 杨乐¹, 齐赞², 王峰³, 周海燕¹, 薛雨顺¹

基金项目:陕西省科技厅社会发展攻关计划(No. 2017SF-249)
作者单位:¹(710068)中国陕西省西安市,陕西省人民医院眼科;²(710061)中国陕西省西安市,西安交通大学第一附属医院眼科;³(710004)中国陕西省西安市,西安交通大学第二附属医院眼科
作者简介:石蕊,毕业于西安交通大学,硕士,副主任医师,研究方向:玻璃体视网膜疾病。
通讯作者:杨乐,毕业于山东医科大学,硕士,主治医师,研究方向:眼底疾病. leleyang2007@126.com
收稿日期:2017-08-10 **修回日期:**2017-11-06

Comparison of Conbercept with Ranibizumab for the treatment efficiency of macular edema: a meta-analysis

Rui Shi¹, Le Yang¹, Yun Qi², Feng Wang³, Hai-Yan Zhou¹, Yu-Shun Xue¹

Foundation item: Science & Technology Project for Social Development of Shaanxi Province in China (No. 2017SF-249)
¹Department of Ophthalmology, Shaanxi Provincial People's Hospital, Xi'an 710068, Shaanxi Province, China; ²Department of Ophthalmology, the First Affiliated Hospital of Xi'an Jiaotong University, Xi'an 710061, Shaanxi Province, China; ³Department of Ophthalmology, the Second Affiliated Hospital of Xi'an Jiaotong University, Xi'an 710004, Shaanxi Province, China
Correspondence to: Le Yang. Department of Ophthalmology, Shaanxi Provincial People's Hospital, Xi'an 710068, Shaanxi Province, China. leleyang2007@126.com
Received:2017-08-10 Accepted:2017-11-06

Abstract

• **AIM:** To study the clinical effect of Conbercept and Ranibizumab for macular edema (ME) with meta-analysis.
• **METHODS:** We searched Pubmed, EMBASE, Cochrane Library Central Register of Controlled Trials (CENTRAL), Google scholar, ClinicalTrials.gov, CNKI, VIP and wanfang database for studies which published between January 1 2012 and July 1 2017, on the comparison of conbercept with ranibizumab for the clinical effect of secondary macular edema. The primary endpoints were visual acuity (VA) and central macular thickness in this study to assess the efficiency of the drugs. Review Manager 5.3 and Stata 12.0 were used for data analysis with the pooled odds ratios (OR), mean difference and 95% confidence interval (CI).
• **RESULTS:** Eleven RCTs involving 812 patients met

inclusion criteria and included in this meta-analysis, including 414 eyes in conbercept group and 398 eyes in ranibizumab group. Macular edema in this study were secondary to age-related macular degeneration, diabetic retinopathy and retinal vein occlusion. No significant differences in improvement of vision acuity ($P=0.09$) or reduction of CMT ($P>0.05$) were noted at the end of 3mo between two groups. Compared to ranibizumab, conbercept showed a better effectiveness in macular edema alleviation in the end of 6mo in the present study ($OR=-58.50$, 95% $CI: -108.04$ to -8.95 ; $P=0.02$).

• **CONCLUSION:** Despite evidence from the meta-analysis of the RCTs suggesting a strong difference of the effectiveness for macular edema between conbercept and ranibizumab, more clinical trials are still needed to confirm our results because of the heterogeneity in the collected data.

• **KEYWORDS:** conbercept; ranibizumab; macular edema; vision acuity; central macular thickness

Citation: Shi R, Yang L, Qi Y, et al. Comparison of Conbercept with Ranibizumab for the treatment efficiency of macular edema: a meta-analysis. *Guoji Yanke Zazhi (Int Eye Sci)* 2017;17(12):2242-2247

摘要

目的:运用循证医学系统评价与分析的研究方法,探讨康柏西普(conbercept)和雷珠单抗(ranibizumab)治疗黄斑水肿的有效性。

方法:分别在 Pubmed、EMbase、Cochrane Library Central Register of Controlled Trials (CENTRAL)、Google scholar、ClinicalTrials.gov、中国知网(CNKI)、维普数据库(VIP)和万方数据库(WanFang Database)中检索发表于2012-01-01/2017-07-01关于对比康柏西普和雷珠单抗治疗各种继发性黄斑水肿的临床疗效的文章,将视力(visual acuity, VA)的改善和黄斑中心凹视网膜厚度(central macular thickness, CMT)作为主要的结局指标进行 Meta 分析以评价药物的有效性。用 Review Manager 5.3 和 Stata 12.0 软件进行数据分析。

结果:经过系统性文献检索,本 Meta 分析纳入 11 个临床随机对照研究(randomized controlled trial, RCT),共 812 眼,其中康柏西普组 414 眼,雷珠单抗组 398 眼,主要为老年性黄斑变性、糖尿病视网膜病变、视网膜静脉阻塞所致的黄斑水肿。统计分析结果发现,康柏西普和雷珠单抗对于短期内(治疗 3mo)视力改善和 CMT 变化差异均无统计学意义($P>0.05$);在治疗不同原发病导致的黄斑水肿方面两种药物效果相当,但与雷珠单抗相比,康柏西

普对于远期(治疗6mo)黄斑水肿的消退效果显著($OR = -58.50, 95\% CI: -108.04 \sim -8.95, P = 0.02$)。

结论:康柏西普在治疗继发性黄斑水肿方面疗效优于雷珠单抗。

关键词:康柏西普;雷珠单抗;黄斑水肿;视力;黄斑中心凹视网膜厚度

DOI:10.3980/j.issn.1672-5123.2017.12.13

引用:石蕊,杨乐,齐赞,等.康柏西普和雷珠单抗治疗黄斑水肿有效性的Meta分析.国际眼科杂志2017;17(12):2242-2247

0 引言

黄斑水肿(macular edema, MD)常继发于年龄相关性黄斑变性(age-related macular degeneration, ARMD)、视网膜静脉阻塞(retinal vein occlusion, RVO)和糖尿病视网膜病变(diabetic retinopathy, DR)等各种类型的视网膜血管性疾病,是目前临床上导致工作人群视力丧失的主要原因之一^[1-4]。其发生机制复杂,治疗的首要目标为控制黄斑水肿的进一步加重,提高视力,改善患者的生存质量。传统的黄斑区格栅样光凝及球内注射糖皮质激素对于继发性黄斑水肿有一定疗效,但由此引发的黄斑功能破坏、视野缺损及继发性青光眼、并发性白内障等显著的副作用也限制了其在临床的广泛应用^[5]。随着人们对于血管内皮生长因子(vascular endothelial growth factor, VEGF)的升高在黄斑水肿发病中作用的广泛认可,抗VEGF类药物目前已逐渐成为治疗各种类型黄斑水肿的一线用药,其具有副作用小、效果显著的优点。其中雷珠单抗是世界范围内最早应用于年龄相关性黄斑变性和黄斑水肿的药物,治疗效果可靠^[6]。2017年,最新的美国眼科协会临床指南指出,相比贝伐单抗(bevacizumab)和雷珠单抗,阿柏西普(afibercept)对于糖尿病性黄斑水肿(diabetic macular edema, DME)导致的视力下降治疗效果更好^[7]。那么作为国内首个上市且与阿柏西普结构相似的康柏西普,因其具有更多的作用靶点而在治疗黄斑水肿过程中表现出显著的疗效^[8]。目前全球范围内已开展多个双盲随机对照研究以评估康柏西普和雷珠单抗对于治疗不同类型黄斑水肿的有效性,但试验结果尚不统一。因此,本研究通过Meta分析的方法对11个相关的临床试验进行合并分析,以评价两种抗VEGF药物治疗黄斑水肿的疗效。

1 对象和方法

1.1 对象

1.1.1 纳入标准 (1)试验为随机对照研究(randomized controlled trial, RCT);(2)试验中的研究对象为各种类型血管性疾病导致的继发性黄斑水肿患者;(3)干预措施为康柏西普和雷珠单抗的对比研究;(4)结局指标包括视力改善或黄斑中心凹视网膜厚度(central macular thickness, CMT)中至少一项;(5)研究至少持续3mo。

1.1.2 排除标准 (1)回顾性研究;(2)未提供充分原始数据,且索取无果,无法获取原文的文献;(3)非随机对照研究;(4)重复收录的文献;(5)综述、病例报道。

1.2 方法

1.2.1 检索策略 采用多次不同关键词组合的方式分别在中文和英文数据库检索发表于2012-01-01/2017-07-

01的文献。具体策略为:以关键词“Ranibizumab”, “Conbercept”, “anti-VEGF”, “macular edema”, “macular oedema”, “randomized controlled trial”在外文数据库Pubmed、Embase、Cochrane Library Central Register of Controlled Trials (CENTRAL)、Google scholar和ClinicalTrials.gov进行检索;同时以关键词“Ranibizumab”, “Conbercept”, “康柏西普”, “雷珠单抗”, “anti-VEGF”, “抗血管内皮生长因子”, “黄斑水肿”, “随机对照研究”在中国知网(CNKI)、维普数据库(VIP)和万方数据库(WanFang Database)中进行系统而全面的检索。另外,对于候选研究所引用的相关文献进行人工检索。不限制撰写语言。

1.2.2 资料提取 文献原始数据的提取由两名独立的研究人员根据确定的检索策略,对每篇的题目和摘要进行审查和评价,确定符合入选标准的文献。如遇分歧,通过讨论解决。提取内容包括第一作者姓名、实验设计、发表时间、参与人数、治疗及随访时间。

1.2.3 文献质量评价 文献质量的评价采用CoChrane协作网Handbook 5.1提供的方法:随机方法是否正确;是否有分配隐藏;是否使用盲法;是否有不完整数据偏倚;是否有选择性偏倚;其它偏倚。

1.2.4 评价指标 治疗1、3、6mo或更长随访期时视力(均已转换为LogMAR视力进行分析)和CMT与治疗前相比的变化程度。

统计学分析:采用RevMan 5.2和Stata12.0软件对入选的研究文献进行定量综合分析,在分析开始之前对于录入的数据进行反复确认和校对。 $P < 0.05$ 表示两组间的差异具有统计学意义,分析结果采用森林图表示。计量资料采用均数±标准差的形式表示,并使用加权均数差(weighted mean difference, WMD)作为效应尺度进行分析,结果以两组间的均数差和95%可信区间(confidence interval, CI)表示。计数资料采用数值方式表示,并采用合并风险比作为效应尺度,分析结果以合并比值比(OR)和95%可信区间(95% CI)表示。分析异质性检验和发表偏倚时采用的效应模型取决于各研究间的异质性。异质性通过 I^2 和异质性检验进行评估,当 $P > 0.05, I^2 < 50\%$,可认为各研究的异质性不存在统计学意义,使用固定效应模型进行效应值的合并;当 $P < 0.05, I^2 > 50\%$ 时,采用随机效应模型进行效应值的合并。本研究采用漏斗图进行发表偏倚的评价,若无离散的点,则各研究间存在发表偏倚的风险较小。

2 结果

2.1 检索结果 根据检索策略共检索相关文献136篇(数据库检索134篇,人工检索2篇),将所有文献导入Note Express中进行筛选,通过阅读摘要、全文,剔除文献125篇,最终纳入11篇病例对照研究,合计812眼^[9-19](图1,表1)。

2.2 文献偏倚的评价 本研究根据Cochrane风险偏倚评估工具进行文献偏倚评价,纳入的11项RCT^[9-19]均使用随机方法,其中2篇RCT描述了正确的随机方法,并提及分配隐藏^[14-15];7篇RCT实行了双盲^[12-17, 20],故选择性偏倚可能性小;5篇RCT对结局使用了盲法,11篇文献结局数据完整,不存在选择报告偏倚。本研究纳入的文

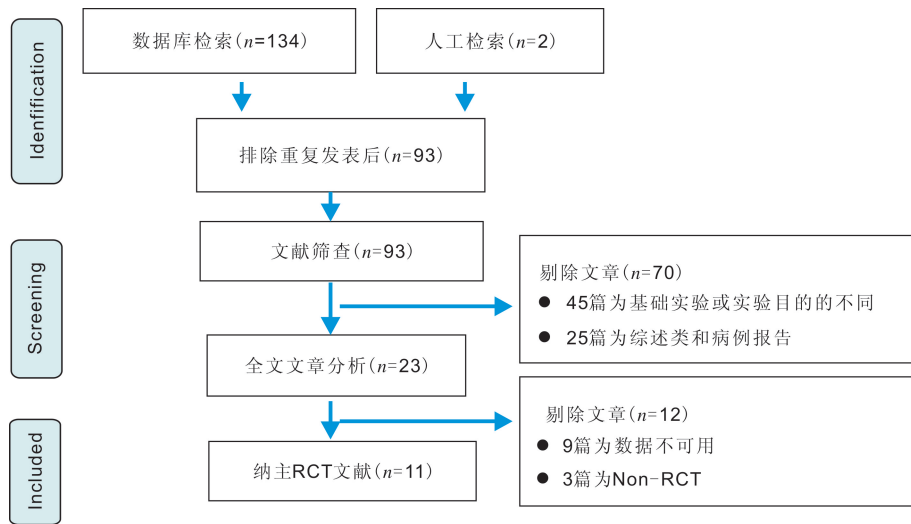


图1 文献检索流程图。

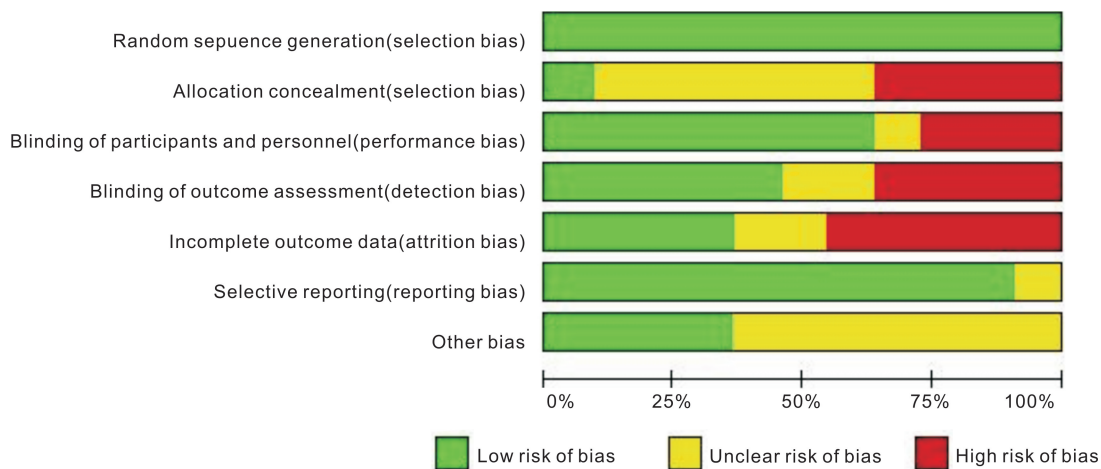


图2 文献偏倚评价 Random sequence generation: 是否采用随机方法; Allocation concealment: 是否采用分配隐藏; Blinding of participants and personnel: 是否采用盲法; Blinding of outcome assessment: 结果是否采用盲法进行评估; Incomplete outcome data: 是否存在未完成的结果; Selective reporting: 是否对结果进行选择性报告。

表1 入选文献的研究概况

第一作者	年份	原发疾病	眼数	干预措施	治疗及随访时间 (mo)	观察指标
张海霞等 ^[12]	2016	wARMD	25/25	康柏西普/雷珠单抗	3	视力、CMT
杨静等 ^[13]	2017	DR	33/33	康柏西普/雷珠单抗	3	视力
白石 ^[14]	2017	BRVO	40/40	康柏西普/雷珠单抗	1、3、6	CMT
蔡锡安等 ^[15]	2016	wARMD	30/30	康柏西普/雷珠单抗	3	CMT
刘萱等 ^[16]	2017	CNV	53/53	康柏西普/雷珠单抗	3、6	视力、CMT
郑明微 ^[17]	2017	wARMD	42/43	康柏西普/雷珠单抗	3	视力、CMT
张志琴等 ^[18]	2017	wARMD	49/49	康柏西普/雷珠单抗	3	CMT
林婉明 ^[19]	2016	DR	36/24	康柏西普/雷珠单抗	3	CMT
陈子畅等 ^[10]	2016	DR	35/37	康柏西普/雷珠单抗	1、3、6	视力、CMT
吕鹏等 ^[11]	2016	BRVO	53/47	康柏西普/雷珠单抗	3	视力、CMT
Li 等 ^[9]	2017	BRVO	18/17	康柏西普/雷珠单抗	1、2、3、4、5、6	视力、CMT

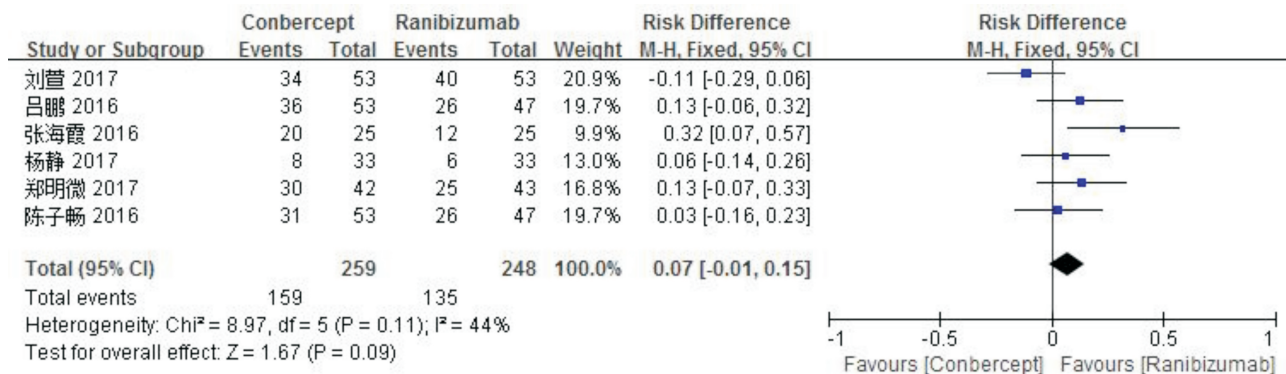
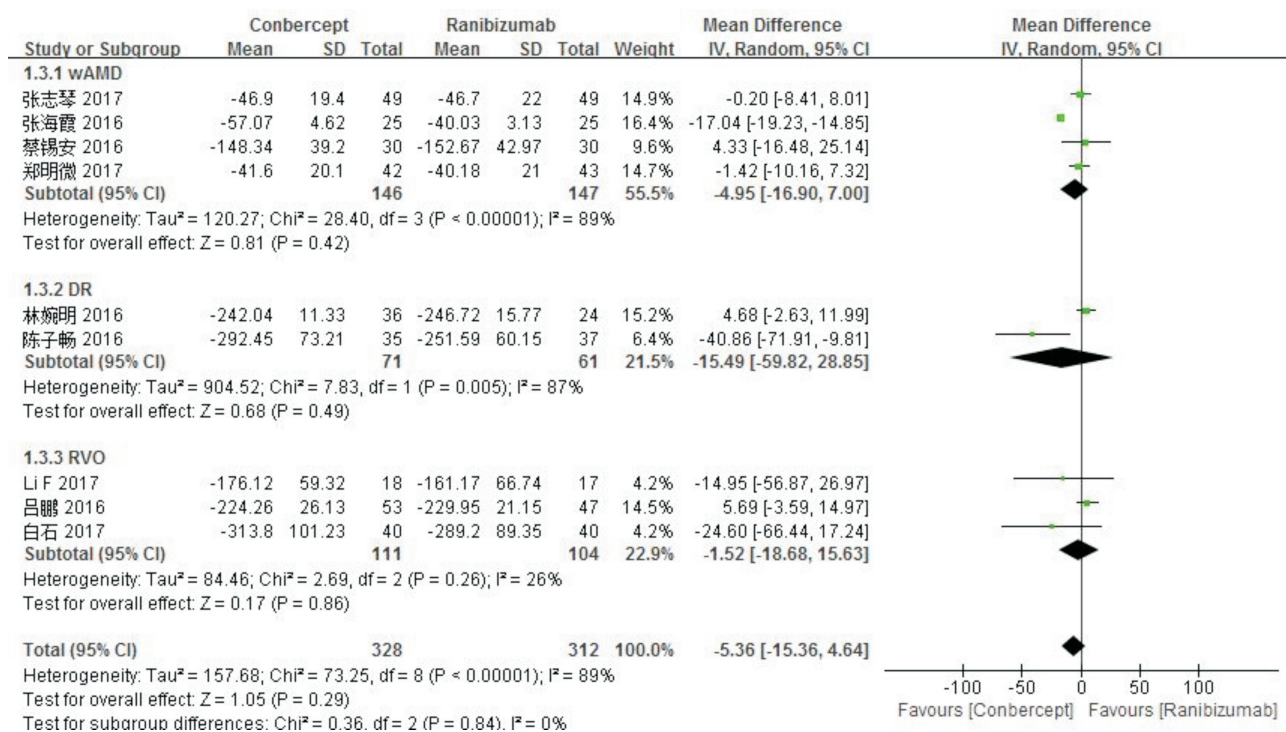
注: 湿性年龄相关性黄斑变性 (wet age-related macular degeneration, wARMD); 糖尿病视网膜病变 (diabetic retinopathy, DR); 视网膜分支静脉阻塞 (branch retinal vein occlusion, BRVO); 脉络膜新生血管 (choroidal neovascularization, CNV); 中心视网膜厚度 (center macular thickness, CMT)。

献总体质量较高, 结果如图2所示。漏斗图结果分析发表偏倚, 提示无明显发表偏倚。

2.3 Meta 分析的结果

2.3.1 视力 提取所有纳入研究的 RCT 中使用康柏西普

和雷珠单抗治疗 3mo 时的视力改善结果进行 Meta 分析, 其中康柏西普组 259 眼, 雷珠单抗组 248 眼, 文献组间无显著异质性 ($P=0.11, I^2=44%$), 采用固定效应模型进行分析, 结果提示: 康柏西普与雷珠单抗在治疗 3mo 时对于

图3 两组间视力差异的分析结果 I²:异质性检验指标。图4 根据组间原发疾病对 CMT 进行亚组分析 I²:异质性检验指标。

视力的改善差异无统计学意义 ($OR = 0.07, 95\% CI: -0.01 \sim 0.15, P = 0.09$), 见图 3。

2.3.2 黄斑中心凹视网膜厚度 本研究分析纳入文献, 根据随访时间和原发病的不同, 对于治疗前后 CMT 的变化进行对比研究, 数据采用均数 \pm 标准差的形式表示, 其中均数为抗 VEGF 药物治疗前后视网膜厚度的差值, 标准差根据 Cochrane handbook 所提供的公式进行换算所得。因组间存在一定的异质性, 且经过敏感性分析未发现异质性的来源, 故分析采用随机模型。根据原发疾病和随访时间的不同对 CMT 进行亚组分析, 结果提示: 康柏西普和雷珠单抗在治疗不同的原发疾病所导致的黄斑水肿时无显著差异 ($P_{wAMD} = 0.42, P_{DR} = 0.49, P_{RVO} = 0.86$), 同时也说明不同的原发疾病不是本研究异质性的来源 ($P = 0.84$), 见图 4。为观察两者对于黄斑水肿近期和远期效果的差别, 我们分别观察了治疗 1、3、6mo 时黄斑水肿的情况, 结果提示: 治疗 1、3mo 时, 两组间 CMT 差异均无统计学意义 ($P_{1mo} = 0.72, P_{3mo} = 0.22$), 而治疗 6mo 时, 康柏西普治疗组患者黄斑水肿消退的程度明显优于雷珠单抗组 ($OR = -58.50, 95\% CI: -108.04 \sim -8.95, P = 0.02$)。同时亚组

分析结果也提示, 不同的随访时间对于总结果未产生影响, 不是异质性的来源 ($P = 0.10$), 见图 5。

2.4 敏感性分析和发表偏倚 本研究采用逐个剔除文献的方法分别对 Meta 分析的视力和 CMT 的结果进行敏感性分析, 结果显示, 排除前后 Meta 分析结果一致, 说明研究合并结果稳定性较好, 结果可靠。将治疗 3mo 时视力和 CMT 的变化量作为衡量参数, 绘制漏斗图 (图 6、7), 同时以 Stata12.0 软件进行 Begger's 和 Egger's 检验, 结果提示: 治疗 3mo 时视力, Begger's 检验 $P = 0.26$, Egger's 检验 $P = 0.247$; CMT: Begger's 检验 $P = 0.788$, Egger's 检验 $P = 0.685$ 。根据漏斗图和 P 值结果, 可认为无明显发表偏倚。**3 讨论**

视网膜静脉阻塞、脉络膜新生血管、糖尿病视网膜病变等各种视网膜血管性疾病可因组织的低灌注而引起视网膜缺血缺氧, 进而导致 VEGF 水平升高^[21]。过量的 VEGF 可引起血-视网膜屏障的破坏, 血管通透性增加, 液体渗漏到组织间隙, 进而导致黄斑水肿的发生。大量研究证实, VEGF 的升高与黄斑水肿的严重程度关系密切^[22]。雷珠单抗是一种人源化单克隆抗体片段 (Fab), 也是最

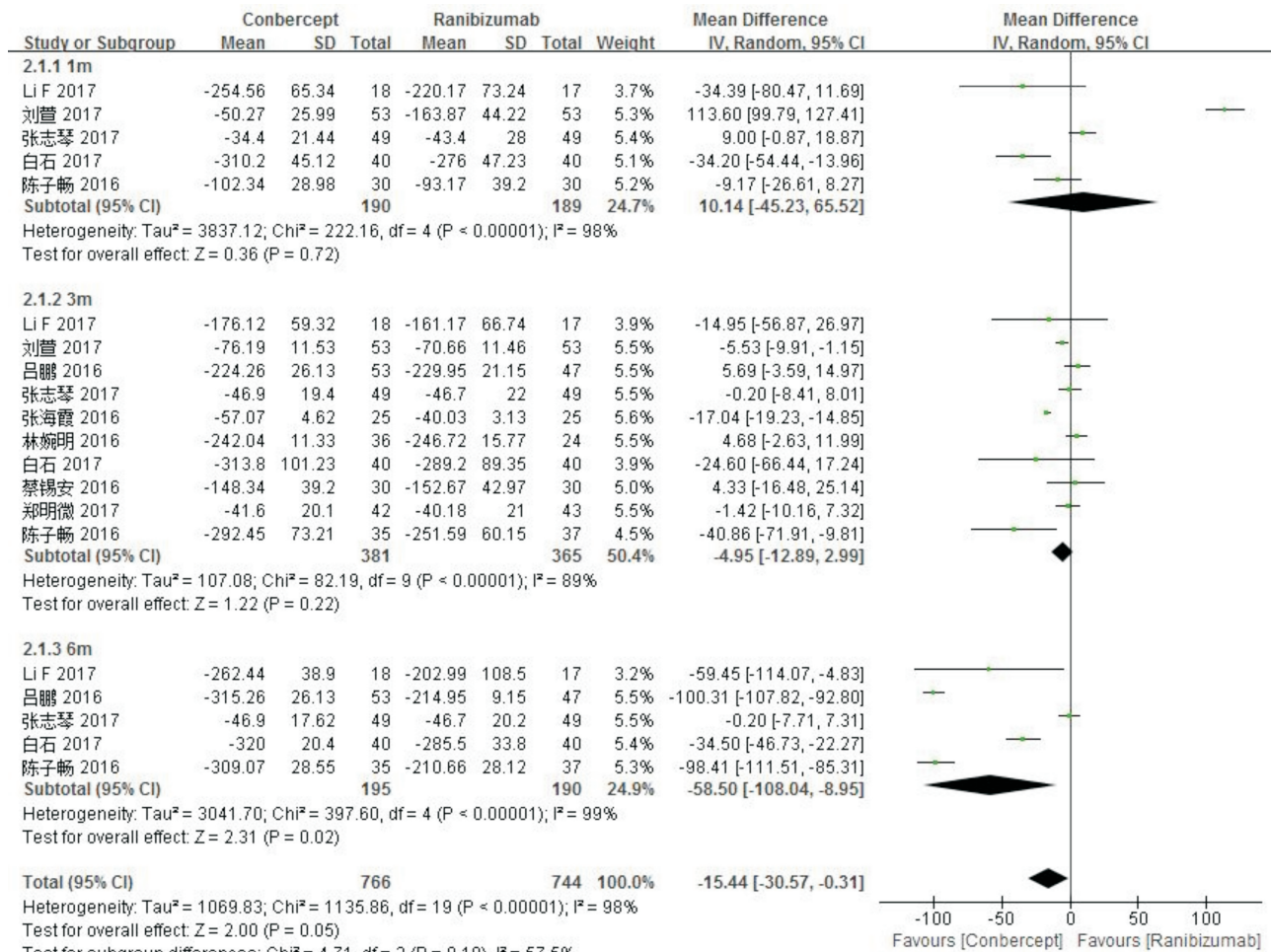


图5 根据不同的治疗和随访时间对 CMT 进行亚组分析 I²: 异质性检验指标。

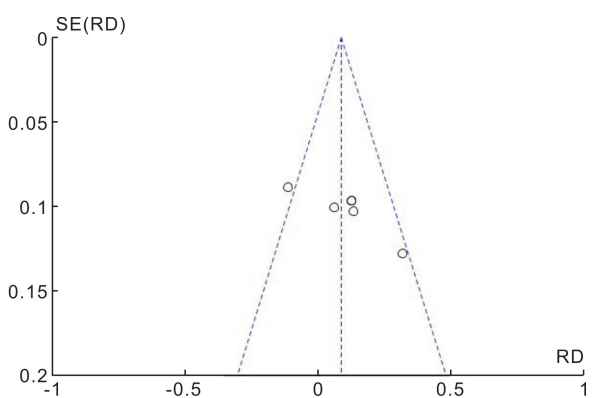


图6 治疗3mo时视力的发表偏倚 横坐标:OR 值;纵坐标:标准差。

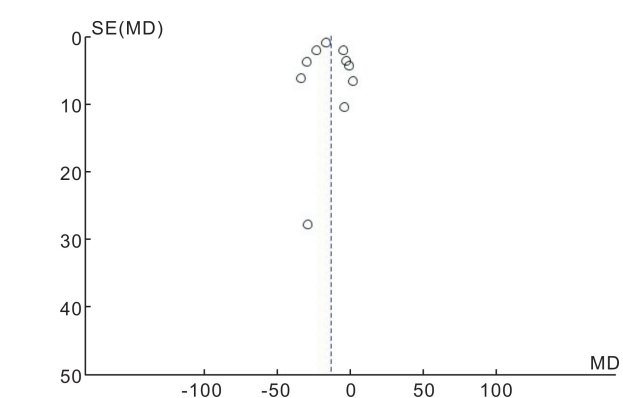


图7 治疗3mo时 CMT 的发表偏倚 横坐标:WMD 值;纵坐标:标准差。

早应用于黄斑水肿治疗的抗 VEGF 药物,在治疗各种原因引起的黄斑水肿方面效果显著^[23]。康柏西普是一种新型的抗 VEGF 药物,其结构类似于阿柏西普,是一种重组融合蛋白,由人 VEGF 受体 1 中的免疫球蛋白样区域 2 和 VEGF 受体 2 中的免疫球蛋白样区域 3 和 4 与人免疫球蛋白 Fc 片段融合而成,其丰富的结合位点可增强其与 VEGF 的结合率,并且可在玻璃体中维持更长的时间。临床研究发现,康柏西普在治疗继发性黄斑水肿中效果优越^[24-26]。然而,康柏西普和雷珠单抗这两种结构不同的药物在治疗黄斑水肿的有效性方面还存在很多争议,直接比较两种药物疗效的研究很有限。

本研究将康柏西普和雷珠单抗两种抗 VEGF 药物用于治疗不同疾病继发的黄斑水肿的临床疗效进行了直接的对比研究,纳入 11 篇文献,共计 812 眼,扩大样本量使我们的研究结果相对于单一的临床试验结果更为可信。本研究分析了两种药物对于黄斑水肿患者视力的改善和 CMT 的影响情况,结果提示,两种抗 VEGF 药物单次玻璃体腔注射,每月一次,连续 3mo 后,两组患者视力均有一定程度改善,但组间比较无显著差异。因纳入研究的有限性,未能提取到治疗 6mo 时视力情况的可用数据,故缺少二者对于远期视力改善的对比研究。两种药物对于不同疾病引起的黄斑水肿治疗效果相当,在短期内(治疗 1、

3mo)均可显著消退黄斑水肿,但康柏西普的远期效果(治疗6mo)优于雷珠单抗。我们推测,不同疾病引起的黄斑水肿导致视力下降,对于黄斑区解剖结构的破坏程度不同,两种药物虽可显著减轻视网膜炎症反应,降低组织VEGF含量,使黄斑水肿有效消退^[27],但在短期治疗过程中对于视力改善的程度无差异。随着疾病的进展,在治疗6mo时,康柏西普对于黄斑厚度的影响更明显,可能与其比雷珠单抗具有更多的VEGF结合位点有关,但由于VEGF同时又是维持正常视网膜和脉络膜微环境所必需的生长因子^[28],研究认为,多次球内注射可能导致黄斑区视网膜萎缩,进而导致最终的视力损伤^[29]。因此,对于反复多次进行抗VEGF药物球内注射是否可能导致黄斑区的功能损伤,还需要进一步的临床观察验证。

综上,玻璃体腔注射康柏西普可有效改善视力,减轻黄斑水肿,其可用于治疗各种血管性疾病所继发的黄斑水肿,与雷珠单抗相比具有较好的远期效果。但由于本研究纳入的文献有限,数据间存在一定的异质性,因此,本结果需要更多的临床研究结果进行验证。

参考文献

- Kornhauser T, Schwartz R, Goldstein M, et al. Bevacizumab treatment of macular edema in CRVO and BRVO: Long-term follow-up. (BERVOLT study: Bevacizumab for RVO long-term follow-up). *Graefes Arch Clin Exp Ophthalmol* 2016;254(5):835-844
- Calugaru D, Calugaru M. Bevacizumab treatment of macular edema in CRVO and BRVO: Long-term follow-up (BERVOLT study: Bevacizumab for RVO long-term follow-up). *Graefes Arch Clin Exp Ophthalmol* 2016;254(5):1023-1024
- Yoon YH, Kim HK, Yoon HS, et al. Improved visual outcome with early treatment in macular edema secondary to retinal vein occlusions: 6-Month results of a Korean RVO study. *Jpn J Ophthalmol* 2014;58(2):146-154
- Wang Y, Zhang Y, Yao Z, et al. Machine learning based detection of age-related macular degeneration (AMD) and diabetic macular edema (DME) from optical coherence tomography (OCT) images. *Biomed Opt Express* 2016;7(12):4928-4940
- Inagaki K, Ohkoshi K, Ohde S, et al. Comparative efficacy of pure yellow (577nm) and 810nm subthreshold micropulse laser photocoagulation combined with yellow (561 - 577nm) direct photocoagulation for diabetic macular edema. *Jpn J Ophthalmol* 2015;59(1):21-28
- Hanhart J, Rozenman Y. Comparison of intravitreal ranibizumab, aflibercept, and dexamethasone implant after bevacizumab failure in macular edema secondary to retinal vascular occlusions. *Ophthalmologica* 2017;238(1-2):110-118
- Solomon SD, Chew E, Duh EJ, et al. Diabetic retinopathy: A position statement by the American Diabetes Association. *Diabetes Care* 2017;40(3):412-418
- Xu Y, Rong A, Bi Y, et al. Intravitreal conbercept injection with and without grid laser photocoagulation in the treatment of diffuse diabetic macular edema in Real-Life clinical practice. *J Ophthalmol* 2016;2016:2143082
- Li F, Sun M, Guo J, et al. Comparison of conbercept with ranibizumab for the treatment of macular edema secondary to branch retinal vein occlusion. *Curr Eye Res* 2017;42(8):1174-1178
- 陈子畅,袁进萍,樊芯. 雷珠单抗与康柏西普玻璃体腔注射治疗糖

- 尿病黄斑水肿的效果对比. 宁夏医学杂志 2016;38(12):1147-1149
- 吕鹏,徐浩,王琴,等. 康柏西普与雷珠单抗对视网膜静脉阻塞黄斑水肿的治疗效果比较. 齐齐哈尔医学院学报 2016;37(19):2399-2400
- 张海霞,赵娜娜. 康柏西普与雷珠单抗对老年黄斑病患者血清crp、vegf与cmt、cnv、iop的影响. 中国生化药物杂志 2016;(10):134-136
- 杨静,陈曦. 康柏西普联合雷珠单抗治疗糖尿病性黄斑病变患者的临床疗效及安全性. 中国生化药物杂志 2017;(4):394-396
- 白石. 不同方法治疗视网膜分支静脉阻塞继发黄斑水肿的疗效. 国际眼科杂志 2017;17(4):648-651
- 蔡锡安,彭惠. 两种抗VEGF药物治疗渗出性年龄相关性黄斑病变的疗效. 国际眼科杂志 2016;16(8):1501-1503
- 刘萱,王妮,仲萌睿,等. 康柏西普球内注射治疗脉络膜新生血管的临床疗效观察. 西南国防医药 2017;27(1):43-45
- 郑明微. 康柏西普与雷珠单抗治疗老年黄斑变性的效果对比观察. 数理医药学杂志 2017;30(2):228-230
- 张志琴,白宇艳. 不同药物治疗老年湿性黄斑变性的疗效. 国际眼科杂志 2017;17(6):1123-1126
- 林婉明. 玻璃体腔注射雷珠单抗或康柏西普联合激光光凝治疗 dr 黄斑水肿效果观察. 白求恩医学杂志 2016;14(5):587-588
- 牛静宜,金玲,刘晓红,等. 雷珠单抗与康柏西普治疗湿性老年性黄斑变性的疗效对比. 广西医学 2016;38(5):641-643,670
- Forsythe JA, Jiang BH, Iyer NV, et al. Activation of vascular endothelial growth factor gene transcription by hypoxia-inducible factor 1. *Mol Cell Biol* 1996;16(9):4604-4613
- Noma H, Minamoto A, Funatsu H, et al. Intravitreal levels of vascular endothelial growth factor and interleukin-6 are correlated with macular edema in branch retinal vein occlusion. *Graefes Arch Clin Exp Ophthalmol* 2006;244(3):309-315
- Heier JS, Campochiaro PA, Yau L, et al. Ranibizumab for macular edema due to retinal vein occlusions: Long-term follow-up in the HORIZON trial. *Ophthalmology* 2012;119(4):802-809
- Nguyen TT, Guymer R. Conbercept (KH-902) for the treatment of neovascular age-related macular degeneration. *Expert Rev Clin Pharmacol* 2011;8(5):541-548
- Lu X, Sun X. Profile of conbercept in the treatment of neovascular age-related macular degeneration. *Drug Des Devel Ther* 2015;9:2311-2320
- Li X, Xu G, Wang Y, et al. Safety and efficacy of conbercept in neovascular age-related macular degeneration: results from a 12-month randomized phase 2 study: AURORA study. *Ophthalmology* 2014;121(9):1740-1747
- Narayanan R, Panchal B, Das T, et al. A randomised, double-masked, controlled study of the efficacy and safety of intravitreal bevacizumab versus ranibizumab in the treatment of macular oedema due to branch retinal vein occlusion: MARVEL Report No. 1. *Br J Ophthalmol* 2015;99(7):954-959
- D'Amore PA. Vascular endothelial cell growth factor-a: Not just for endothelial cells anymore. *Am J Pathol* 2007;171(1):14-18
- Dogniuzi S, Ozdek S. Pigment epithelial tears associated with anti-VEGF therapy: Incidence, long-term visual outcome, and relationship with pigment epithelial detachment in age-related macular degeneration. *Retina* 2014;34(6):1156-1162