

超声乳化联合 IOL 植入治疗闭角型青光眼合并白内障的疗效和安全性

王金华, 苏凡凡, 陈 乔, 陈 瑶, 伍志琴

基金项目: 2014 年荆州市医疗卫生科技计划项目 (No. 2014044)
作者单位: (434020) 中国湖北省荆州市中心医院眼科
作者简介: 王金华, 毕业于华中科技大学同济医学院, 医学硕士, 副主任医师, 副主任, 研究方向: 青光眼、白内障。
通讯作者: 王金华. happyfree5250@163.com
收稿日期: 2018-03-13 修回日期: 2018-08-07

Phacoemulsification combined with intraocular lens implantation versus trabeculectomy for angle - closure glaucoma with cataract: a meta-analysis

Jin - Hua Wang, Fan - Fan Su, Qiao Chen, Yao Chen, Zhi - Qin Wu

Foundation item: Science and Technology Plan Project on Medicine and Public Health of Jingzhou 2014 (No. 2014044)
Department of Ophthalmology, Jingzhou Central Hospital, Jingzhou 434020, Hubei Province, China
Correspondence to: Jin-Hua Wang. Department of Ophthalmology, Jingzhou Central Hospital, Jingzhou 434020, Hubei Province, China. happyfree5250@163.com
Received: 2018-03-13 Accepted: 2018-08-07

Abstract

• **AIM:** To systematically review and assess the efficacy and safety of phacoemulsification combined with intraocular lens (IOL) implantation versus trabeculectomy for angle closure glaucoma with cataract.
• **METHODS:** Databases including CNKI, CBM, WangFang, VIP, Medline, EMBASE, Cochrane library were searched to collect randomized controlled trails (RCTs) about phacoemulsification combined with intraocular lens implantation versus trabeculectomy. Cochrane collaboration's tool were used to assess the risk of bias of included studies and the meta-analysis was conducted by Revman 5.3 software.
• **RESULTS:** Nine eligible studies involving 696 patients were included. The results of meta-analysis shows that: there were no significant differences between two groups in postoperative intraocular pressure ($P > 0.05$). While phacoemulsification combined with intraocular lens implantation has lower complications rate ($Z = 4.32, P < 0.0001$).
• **CONCLUSION:** Current evidence shows that phacoemulsification combined with intraocular lens implantation and trabeculectomy may has the similar

efficacy for angle-closure glaucoma with cataract. But the former operation are more safer for patients.
• **KEYWORDS:** angle - closure glaucoma; cataract; trabeculectomy; phacoemulsification; intraocular lens implantation; Meta-analysis

Citation: Wang JH, Su FF, Chen Q, et al. Phacoemulsification combined with intraocular lens implantation versus trabeculectomy for angle - closure glaucoma with cataract: a meta - analysis. *Guoji Yanke Zazhi (Int Eye Sci)* 2018;18(9):1599-1603

摘要

目的: 系统性评价超声乳化联合人工晶状体 (intraocular lens, IOL) 植入与小梁切除术治疗闭角型青光眼合并白内障的疗效和安全性, 为进一步探讨闭角型青光眼合并白内障的治疗方案提供更全面可靠的证据。
方法: 计算机检索自建库以来中国期刊全文数据库 (CNKI)、中国生物医学文献数据库 (CBM)、万方全文数据库 (WanFang)、中国科技期刊全文数据库 (VIP)、Medline、EMBASE、Cochrane library, 收集超声乳化联合 IOL 植入与小梁切除术治疗闭角型青光眼伴白内障的随机对照试验, 采用 Cochrane 偏倚风险评估标准对纳入文献进行评估, 采用 Review Manager 5.3 软件进行数据处理。
结果: 共纳入 9 篇文献, 均为中文随机对照试验。Meta 分析显示试验组 (超声乳化联合 IOL 植入治疗) 的术后并发症发生率低于对照组, 差异有统计学意义 ($Z = 4.32, P < 0.0001$); 两组患者术后 1wk, 1, 3mo 眼压比较, 差异无统计学意义 ($P > 0.05$)。
结论: 两种手术方法均能使术后眼压降至正常, 但超声乳化联合 IOL 植入的并发症发生率较低, 安全性优于小梁切除术。
关键词: 闭角型青光眼; 白内障; 小梁切除术; 超声乳化; 人工晶状体植入; Meta 分析
DOI: 10.3980/j.issn.1672-5123.2018.9.09

引用: 王金华, 苏凡凡, 陈乔, 等. 超声乳化联合 IOL 植入治疗闭角型青光眼合并白内障的疗效和安全性. 国际眼科杂志 2018; 18 (9): 1599-1603

0 引言

白内障是由多种因素引起的晶状体蛋白变性、混浊、位置改变等最终造成视力损害的可致盲性疾病。研究显示白内障是全球第 1 位致盲眼病, 占全部病例的 46%。闭角型青光眼是由于房水循环阻滞引起的眼内压力升高, 继而导致视神经病变和视野缺损严重影响视力的眼部疾病。根据阻滞类型可分为瞳孔阻滞和非瞳孔阻滞型青光

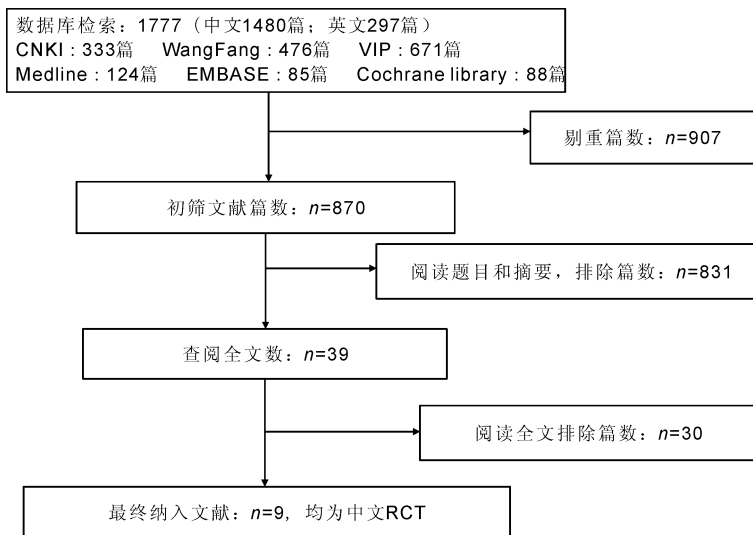


图1 文献筛选流程图。

眼,其中晶状体因素在其发病中起了重要作用^[1]。临床上把同时发生或者先后发生白内障和青光眼的疾病称为青光眼合并白内障。由于这两种疾病的发病率都随着年龄的增加而升高,而白内障病情发展本身也容易引起青光眼的发生,所以青光眼合并白内障已经成为临床常见高发疾病^[2]。目前,对闭角型青光眼合并白内障的患者尚没有统一的治疗标准,临床上主要采用传统的分阶段手术和联合手术方案。有研究显示,在闭角型青光眼的治疗中,行超声乳化术可以降低眼内压,其疗效与小梁切除术相当,同时不良反应发生率更低^[3],与其他治疗相比在安全性上有较大优势。本研究的主要目的在于比较超声乳化联合人工晶状体(intraocular lens, IOL)植入与小梁切除术治疗闭角型青光眼合并白内障的疗效和安全性。

1 资料和方法

1.1 资料 检索相关数据库中自建库到2018-04发表的超声乳化联合IOL植入与小梁切除术治疗闭角型青光眼合并白内障的随机对照试验。纳入标准:(1)确诊为闭角型青光眼合并白内障患者。(2)没有既往相关疾病手术史。(3)试验组与对照组具有基线可比性。(4)有明确的结局评价指标。排除标准:(1)非中英文文献;(2)重复发表文献;(3)无法获取全文文献;(4)无相关结局指标文献。

1.2 方法

1.2.1 检索策略 计算机检索中国期刊全文数据库(CNKI)、中国生物医学文献数据库(CBM)、万方全文数据库(WangFang)、中国科技期刊全文数据库(VIP)、Medline、EMBASE、Cochrane library,检索时限为建库至2018-04。检索词包括:闭角型青光眼、白内障、小梁切除术、超声乳化、angle-closure glaucoma、phacoemulsification等。根据各数据库的特点,采用上述检索词制定相应的检索式。

1.2.2 文献筛选和资料提取 由2位研究者根据文献纳入和排除标准独立筛选所有检索到的文献,如有不同意见,由双方讨论决定。文献筛选分三步完成:(1)初筛:根据检出的引文信息如题目、摘要排除明显不合格的文献,对肯定或不确定的文献查出全文再进行筛选;(2)阅读全文:对可能合格的文献逐一阅读和分析,确定是否纳入;(3)与作者联系:如遇信息不全而不能确定的文献先纳入,通过与作者取得联系后再进一步评价。采用自制数据

提取表格由两名评价员独立提取数据。如果遇结果不一致,双方讨论解决。提取内容主要包括:文献题目、作者、发表时间、期刊名、研究对象基本特征、干预措施、观察时间、结果指标。

1.2.3 纳入研究偏倚风险评估 随机对照试验由2名研究者采用Cochrane系统评价员手册5.1.0推荐的偏倚风险评估工具独立进行评估。

1.2.4 资料分析 采用Cochrane协作网提供的Revman5.3.0软件进行数据处理。(1)效应量选择:分类资料采用比值比(odds ratio, OR)及其95%可信区间为效应量进行分析;计量资料采用均数差(mean difference, MD)及其95%可信区间作为效应指标。(2)异质性检验与Meta分析:采用 χ^2 检验评估各试验间的异质性,检验水准 $\alpha=0.10$ 。异质性大小程度用 I^2 表示,根据异质性大小,选择固定效应模型或随机效应模型进行Meta分析。

2 结果

2.1 文献检索结果 检索相关数据库共得到相关文献1777篇,将其导入ENDNOTE X7软件管理,初筛纳入39篇,阅读全文后纳入9个研究,均为中文随机对照试验。其中用超声乳化联合IOL植入术治疗350例,小梁切除术治疗346例。文献筛选流程图见图1。

2.2 纳入研究基本特征 纳入的9个研究均为中文RCTs,共纳入696例患者,其中350例采用超声乳化联合IOL植入治疗(试验组),346例采用小梁切除术治疗(对照组)。纳入研究基本特征见表1,纳入研究风险评估见表2。

2.3 Meta分析结果

2.3.1 术后眼压比较 术后1wk,1mo眼压纳入3个研究,考虑各研究间存在异质性,故采用随机效应模型进行分析,结果显示:两组方案治疗后眼压差异无统计学意义[术后1wk:MD=-0.86,95%CI(-3.46,1.74),P=0.52;术后1mo:MD=-1.06,95%CI(-3.21,1.10),P=0.34](图2~3)。该项比较结果存在较大异质性,敏感性分析结果提示姜倩钰等2006为异质性主要来源,重新查阅该文献发现,此项研究的研究时间较早,其术后结果可能受到医疗水平、操作技术等因素影响。因纳入文献数量较少,无法以研究时间为标准进行亚组分析,故应谨慎看待此项Meta分析结果。

术后3mo眼压纳入5个研究,考虑各研究间存在异质

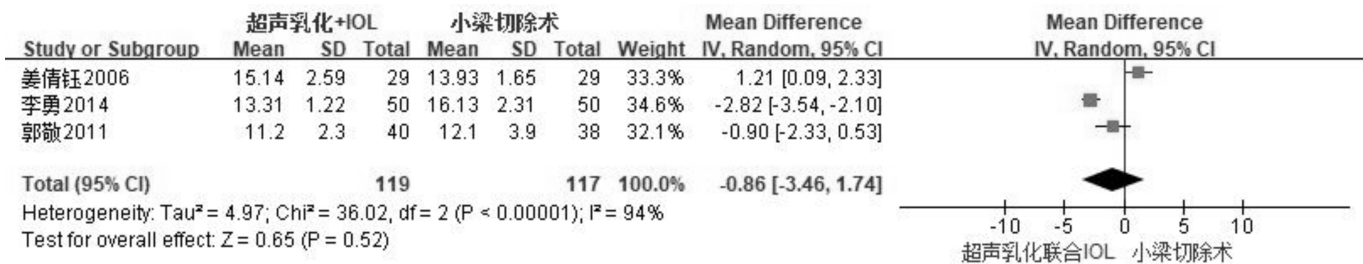


图2 术后1wk眼压比较。

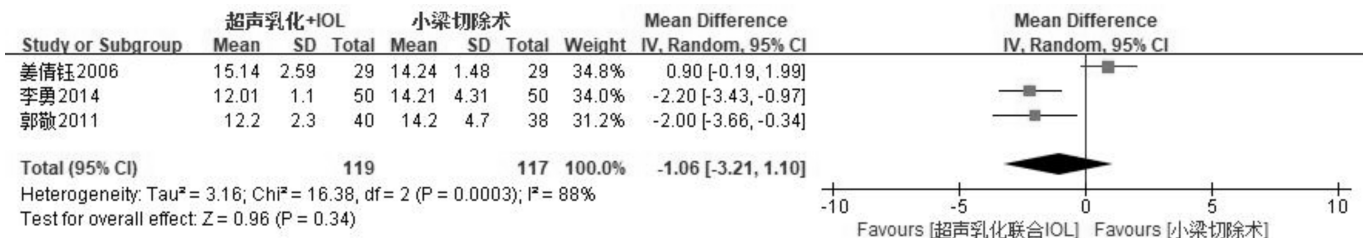


图3 术后1mo眼压比较。

表1 纳入研究特征表

纳入研究	样本量 (T组/C组)	年龄 ($\bar{x} \pm s$, 岁)		干预措施		随访 时间 (mo)	结局指标
		T组	C组	T组	C组		
陈基黎 2017 ^[4]	30/30	61.9±5.19	61.40±5.66	Phaco + IOL	Tra	6	视力、眼压、前房深度、并发症
楚静等 2014 ^[5]	50/50	52.94±3.97	53.44±4.23	Phaco + IOL	Tra	-	角膜水肿、前房积血等并发症
郭敬 2011 ^[6]	40/38	65.0±10.9		Phaco + IOL	Tra	3	眼压、视力、房角入口度数
姜倩钰等 2006 ^[7]	29/29	68±7.18		Phaco + IOL	Tra	3	眼压、视力、前房深度
李勇 2014 ^[8]	50/50	64.1±6.1	68.3±6.3	Phaco + IOL	Tra	3	视力、眼压、前房深度
梁可海 2017 ^[9]	40/40	65.3±10.2		Phaco + IOL	Tra	3	视力、不良反应
秦剑莺 2016 ^[10]	50/50	65.8±3.2		Phaco + IOL	Tra	3	视力、眼压、房角宽度
荀红 2014 ^[11]	39/39	53.73±6.54	53.83±6.36	Phaco + IOL	Tra	-	视力、眼压、并发症发生率
周凌丽 2017 ^[12]	22/20	63.22±5.82	65.21 ± 6.13	Phaco + IOL	Tra	3	视力、眼压、不良反应

注: Phaco: 超声乳化; IOL: 人工晶状体植入; Tra: 小梁切除术; T组: 试验组; C组: 对照组。

表2 纳入研究偏倚风险评估

纳入研究	随机方法	分配方案隐匿	对受试者和方案 实施者施加盲法	对结局 测量者施盲	结果数据 完整性	选择性 报告结果	其他偏倚
陈基黎 2017	不清楚	不清楚	不清楚	不清楚	完整	无	无
楚静等 2014	不清楚	不清楚	不清楚	不清楚	不完整	无	无
郭敬 2011	随机数字表	不清楚	不清楚	不清楚	完整	无	无
姜倩钰等 2006	不清楚	不清楚	不清楚	不清楚	完整	无	无
李勇 2014	不清楚	不清楚	不清楚	不清楚	完整	无	无
梁可海 2017	不清楚	不清楚	不清楚	不清楚	完整	无	无
秦剑莺 2016	不清楚	不清楚	不清楚	不清楚	完整	无	无
荀红 2014	随机数字表	不清楚	不清楚	不清楚	不完整	无	无
周凌丽 2017	不清楚	不清楚	不清楚	不清楚	完整	无	无

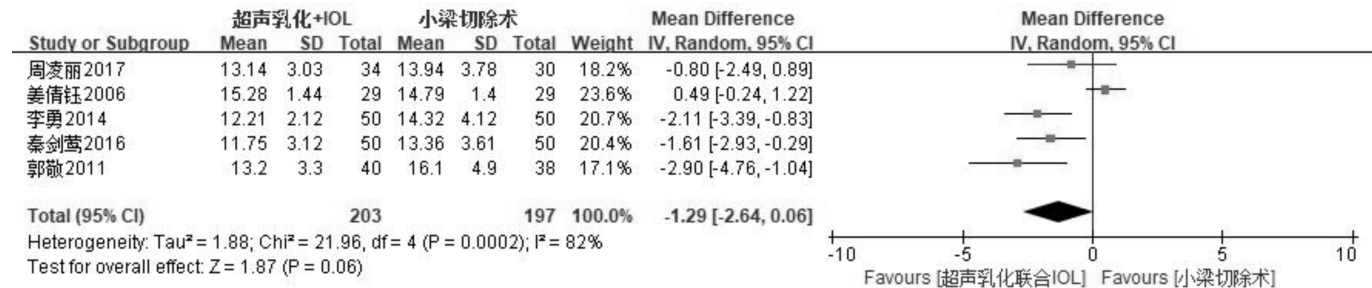


图4 术后3mo眼压比较。

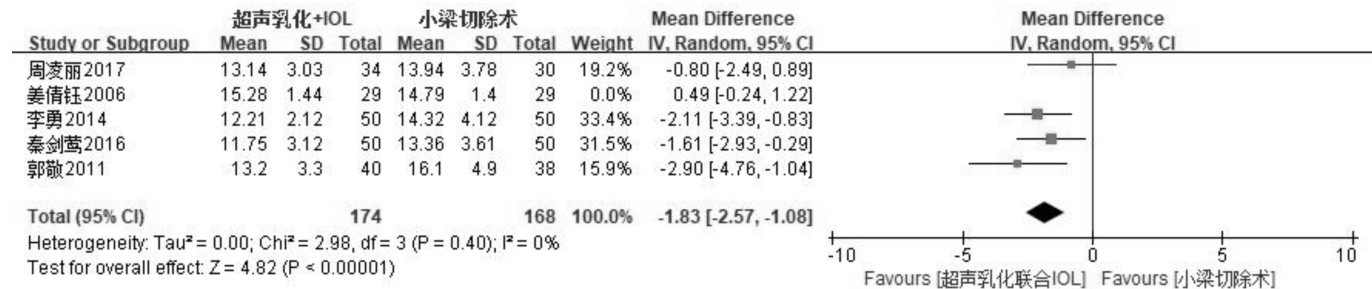


图5 排除姜倩钰2006研究后,术后3mo眼压比较。

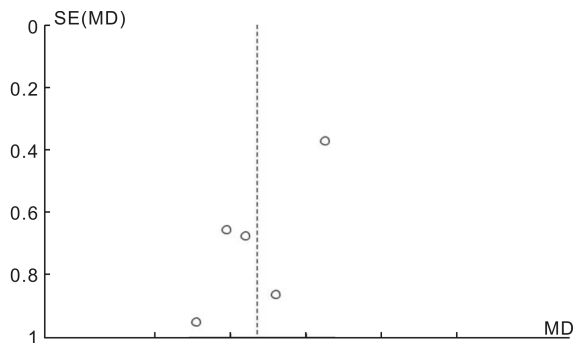


图6 术后3mo眼压比较,纳入研究发表偏倚的漏斗图。

性,故采用随机效用模型进行分析,结果显示:两组方案治疗后眼压差异无统计学意义[MD = -1.29, 95% CI (-2.64, 0.06), P = 0.06] (图4)。该项比较结果存在较大异质性,敏感性分析结果提示姜倩钰等2006为异质性主要来源,重新查阅该文献发现,此项研究的研究时间较早,其术后结果可能受到医疗水平、操作技术等因素影响,排除该项研究,异质性明显降低(P = 0.40, I² = 0),且结果显示两组差异具有统计学意义(P < 0.05),原结果发生逆转(图5)。故应谨慎看待此项Meta分析结果。对可能的发表偏倚绘制漏斗图,呈现对称性(图6)。

2.3.2 不良反应发生率 术后不良反应发生率纳入6个研究,采用固定效应模型进行分析,结果显示:两种手术方案的术后不良反应发生率差异有统计学意义[OR = 0.32, 95% CI (0.19, 0.53), P < 0.0001],见图7。提示超声乳化联合IOL植入能够减少术后不良反应发生率。对该项比较绘制漏斗图,见图8。可见右下角缺如,考虑纳入的研究较少,缺少阴性结果研究,以及方法学质量不同等原因,提示存在潜在偏倚。

3 讨论

随着我国老龄化的发展,闭角型青光眼合并白内障的患病人数将会逐年增加。两病同时发生情况通常较为复

杂,给临床治疗带来了挑战。传统两阶段手术影响因素较多,组织损伤更大,例如白内障超声乳化联合IOL植入,虽然可以显著提高患者视力,再行小梁切除术则会增加不良反应和延长视觉恢复时间^[13]。近年来,很多学者发现与传统的治疗方式比较,联合手术方案有较大的优势,常见的有超声乳化联合小梁切除术、超声乳化联合房角分离术、超声乳化联合IOL植入和小梁切除术等^[1]。已有许多系统综述以及Meta分析对这些治疗方案进行了比较和分析^[14-16]。但由于方案较多,目前尚没有得出有关疗效和安全性的确切结论。也有学者认为每一种手术方式都有其适应患者人群,应根据疾病类型和程度采取不同的手术方式。同时,相关研究显示,超声乳化联合IOL植入不仅可以提高患者视力,同时能够有效降低眼压以及减少药物的使用^[17],与分阶段手术与联合手术比较,单纯行超声乳化联合IOL植入具有操作简便、风险低、降低患者痛苦等优势,因此具有研究的价值。

本研究系统性检索了超声乳化联合IOL植入治疗闭角性青光眼并发白内障的随机对照试验,对其疗效和安全性进行评价。结果显示:与小梁切除术比较,超声乳化联合IOL植入在术后眼压(1wk, 1, 3mo)方面差异没有统计学意义,提示与小梁切除术相比其降眼压的效果尚不具有明显优势,但由于研究间存在异质性,应谨慎看待此项结果,同时需要进一步探讨其降眼压效果。以往的研究则认为超声乳化联合小梁切除术可以有效降低眼压,尤其是术后长期控制效果更好^[18]。另一方面,与小梁切除术相比,超声乳化联合IOL植入的并发症明显减少,提示其安全性更好。综上所述,超声乳化联合IOL植入的手术风险低,疗效较好,术后不良反应较少,临床应用时应根据患者病情特征选择相应的术式,平衡其疗效和安全性。

本研究的局限性:由于纳入文献数量有限,仅对术后眼压和并发症进行了定量分析,其他相关重要指标如视力、房角深度等未作讨论,建议在以后的研究中能纳入更

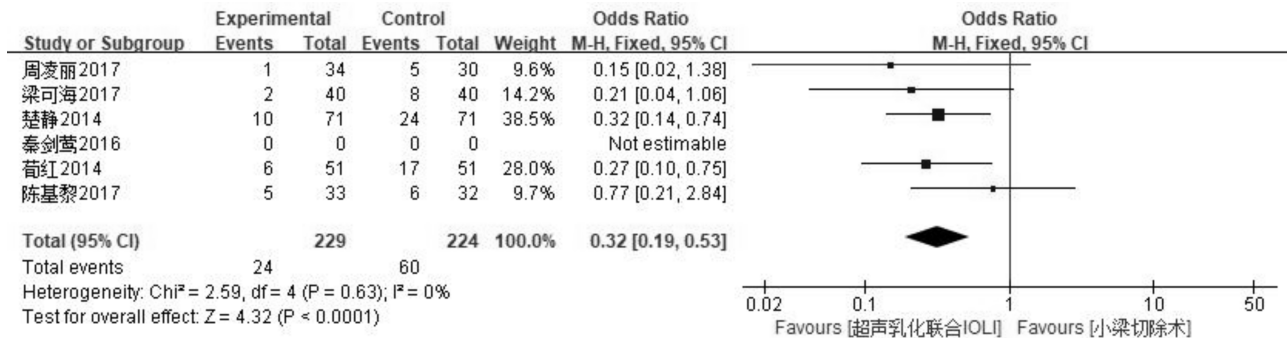


图7 术后不良反应发生率比较。

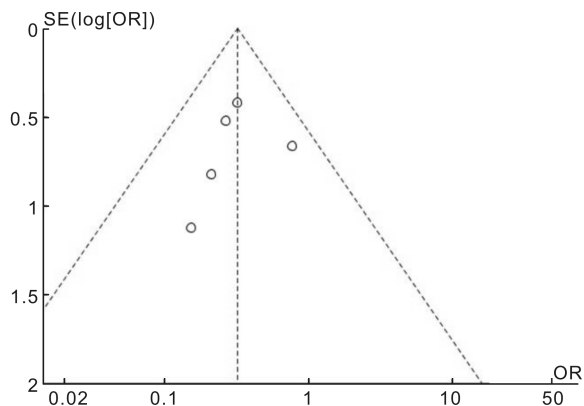


图8 术后不良反应发生率纳入研究发表偏倚漏斗图。

多指标,并且采用统一的结果测量方法和标准。基于大多数试验方法学质量较低,较少描述随机序列产生方法,未采用盲法,未提及失访脱落及随访,这些缺陷均会影响对结果真实性的判断。因此,需要进一步开展更多大样本、多中心、高质量随机对照试验对该疗法进行验证。

参考文献

- 1 时少丹,刘景,张伟,等. 原发性闭角型青光眼合并白内障手术方式的系统评价. 山东大学耳鼻喉眼学报 2012;27(5):84-90
- 2 赵阳,李树宁,王宁利,等. 青光眼合并白内障患者治疗方案中的手术顺序探讨. 中国实用眼科杂志 2010;28(8):811-813
- 3 Tham CC, Kwong YY, Baig N, et al. Phacoemulsification versus trabeculectomy in medically uncontrolled chronic angle-closure glaucoma without cataract. *Ophthalmology* 2013;120(1):62-67
- 4 陈基黎. 不同术式治疗急性闭角型青光眼合并白内障的疗效对比. 当代医药论丛 2017;15(15):19-20
- 5 楚静,邓玲,邓飞芬. 两种手术方式治疗青光眼合并白内障的临床疗效比较. 中国医学创新 2014;11(5):49-50

- 6 郭敬. 闭角型青光眼合并白内障两种手术方式疗效研究. 中国实用眼科杂志 2011;29(12):1233-1236
- 7 姜倩钰,郭涛,史要武. 超声乳化与小梁切除治疗闭角型青光眼的对比. 眼外伤职业眼病杂志附眼科手术 2006;28(5):368-370
- 8 李勇. 超声乳化术与小梁切除术治疗闭角型青光眼合并白内障的疗效对比. 中国处方药 2014;12(6):81
- 9 梁可海. 不同手术方式治疗青光眼合并白内障患者的效果及安全性对比. 中国继续医学教育 2017;9(30):68-69
- 10 秦剑莺. 闭角型青光眼合并白内障的手术治疗分析. 中医眼耳鼻喉杂志 2016;6(2):87-118
- 11 荀红. 白内障超声乳化+人工晶体植入术治疗青光眼合并白内障的有效性探究. 中国医学创新 2014;11(22):77-79
- 12 周凌丽. 2种不同手术方法治疗急性闭角型青光眼合并白内障的临床效果观察. 临床合理用药杂志 2017;10(2):147-148
- 13 Chen PP, Lin SC, Junk AK, et al. The Effect of phacoemulsification on intraocular pressure in glaucoma patients; A report by the American Academy of Ophthalmology. *Ophthalmology* 2015;122(7):1294-1307
- 14 余晓娇,陈春林,周家兴,等. 超声乳化联合小梁切除术治疗原发性闭角型青光眼合并白内障的系统评价. 中国循证医学杂志 2018;18(2):201-207
- 15 谢怡,黄丽娜. 闭角型青光眼合并白内障两种手术方式比较的Meta分析. 国际眼科杂志 2015;15(9):1556-1559
- 16 Wang F, Wu ZH. Phacoemulsification versus combined phacotrabeculectomy in the treatment of primary angle-closure glaucoma with cataract: a Meta-analysis. *Int J Ophthalmol* 2016;9(4):597-603
- 17 Yudhasompop N, Wangsupadilok B. Effects of phacoemulsification and intraocular lens implantation on intraocular pressure in primary angle closure glaucoma (PACG) patients. *J Med Assoc Thai* 2012;95(4):557-560
- 18 Friedman D, Jampel H, Lubomski L, et al. Surgical strategies for coexisting glaucoma and cataract: an evidence - based update. *Ophthalmology* 2002;2(1):1904-1913