

复发性霰粒肿患者眼部蠕形螨感染调查分析

张赛赛, 晏艳霜, 钟小凤

引用: 张赛赛, 晏艳霜, 钟小凤. 复发性霰粒肿患者眼部蠕形螨感染调查分析. 国际眼科杂志 2020;20(1):164-167

基金项目: 广东省医学科学技术研究基金项目 (No.C2018043)
作者单位: (510000) 中国广东省广州市, 广州爱尔眼科医院眼表角膜病科

作者简介: 张赛赛, 毕业于南方医科大学临床医学专业, 本科, 主治医师, 研究方向: 眼表及角膜病。

通讯作者: 晏艳霜, 南方医科大学在职硕士研究生, 副主任医师, 主任, 广东省医师协会眼科学分会角膜与眼表疾病专业组成员, 广东省医师协会眼科学分会眼与全身病专业组成员, 研究方向: 眼表及角膜病. 745335217@qq.com

收稿日期: 2019-06-20 修回日期: 2019-11-26

摘要

目的: 了解复发性霰粒肿患者人体蠕形螨的感染情况及引起霰粒肿复发的可能相关因素。

方法: 收集 2019-01/05 于我院眼表和角膜病科门诊就诊确诊“霰粒肿”的患者, A 组 32 眼为复发性霰粒肿组, B 组 30 眼为初发性霰粒肿组, C 组 35 眼为无眼病的正常对照组。生物光学显微镜观察蠕形螨睫毛根部阳性感染率, 活体激光扫描共聚焦显微镜检查睫毛根部、睑板腺管开口蠕形螨感染情况。

结果: 生物光学显微镜观察情况: A 组患者睫毛的蠕形螨检出率为 78%, 显著高于 B 组 (57%) 和 C 组 (34%)。共聚焦显微镜观察情况: A 组患者睫毛的蠕形螨检出率为 88%, 显著高于 B 组 (67%) 和 C 组 (37%); A 组患者睑板腺开口的蠕形螨检出率为 69%, 显著高于 B 组 (23%) 和 C 组 (14%)。

结论: 复发性霰粒肿患者蠕形螨感染率明显较高, 蠕形螨感染可能是顽固性霰粒肿致病原因之一。

关键词: 复发性霰粒肿; 蠕形螨; 感染率; 共聚焦显微镜; 生物光学显微镜

DOI: 10.3980/j.issn.1672-5123.2020.1.39

Investigation of the Demodex infection in eyes of patients with recurrent chalazion

Sai-Sai Zhang, Yan-Shuang Yan, Xiao-Feng Zhong

Foundation item: Guangdong Medical Science and Technology Research (No.C2018043)

Department of Ocular Surface Keratology, Guangzhou Aier Eye Hospital, Guangzhou 510000, Guangdong Province, China

Correspondence to: Yan - Shuang Yan. Department of Ocular Surface Keratology, Guangzhou Aier Eye Hospital, Guangzhou 510000, Guangdong Province, China. 745335217@qq.com

Received: 2019-06-20 Accepted: 2019-11-26

Abstract

• AIM: To investigate the Demodex infection in patients with recurrent chalazion and the possible related factors for Demodex infection.

• METHODS: Patients diagnosed with "chalazion" in our ocular surface and cornea department from January 2019 to May 2019 were collected. 32 eyes in group A were patients with recurrent chalazion, 30 eyes in group B were patients with primary chalazion, and 35 eyes in group C were patients without eye disease. The positive infection rate of the roots of Demodex lashes was observed by biological optical microscopy. The infection of Demodex in the roots of the eyelashes and the opening of the meibomian glands was observed by vivo laser scanning confocal microscopy.

• RESULTS: Observations by biological optical microscope: the detection rate of Demodex in the eyelashes of group A was 78%, which was significantly higher than that of group B (57%) and group C (34%). Observations by confocal microscopy: the detection rate of Demodex in the eyelashes of group A was 88%, which was significantly higher than that of group B (67%) and group C (37%). The detection rate of Demodex in the meibomian gland opening of group A was 69%, which was significantly higher than that of group B (23%) and group C (14%).

• CONCLUSION: The rate of Demodex infection in patients with recurrent chalazion is obviously higher. Demodex infection may be one of the pathogenic reasons for recurrent chalazion.

• KEYWORDS: recurrent chalazion; Demodex; infection rate; confocal microscopy; biological optical microscope

Citation: Zhang SS, Yan YS, Zhong XF. Investigation of the Demodex infection in eyes of patients with recurrent chalazion. *Guoji Yanke Zazhi (Int Eye Sci)* 2020;20(1):164-167

0 引言

蠕形螨是一种寄生虫,自然界存在种类和数量众多,目前已知的可寄生于人体的蠕形螨有两种,即毛囊蠕形螨和皮脂蠕形螨^[1]。在眼部,毛囊蠕形螨寄居于睫毛毛囊,而皮脂蠕形螨则寄居于睫毛皮脂腺和睑板腺^[2]。近年研究发现,蠕形螨感染常与多种常见的眼表疾病相关,如成人的睑缘炎、霰粒肿^[3-5],临床工作中发现许多霰粒肿患者反复发作,复发性霰粒肿患者常伴有蠕形螨感染。本研究对复发性霰粒肿患者蠕形螨感染率与单发性霰粒肿患者对比分析,了解蠕形螨感染是否为复发性霰粒肿的重要致病因素,并通过蠕形螨感染患者的基本特征分析以判断其感染的可能相关因素,以协助复发性霰粒肿的预防和治疗。

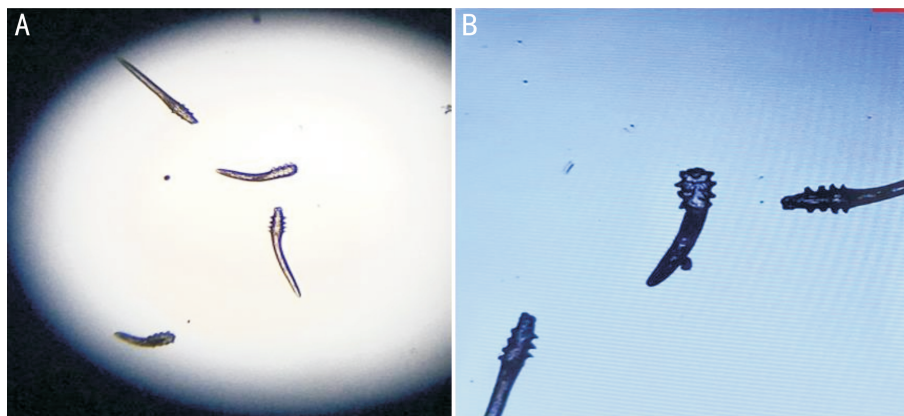


图1 生物光学显微镜观察蠕形螨感染情况 A:显微镜下观察(放大4倍);B:显示屏显示。

1 对象和方法

1.1 对象 回顾性研究。收集2019-01/05于我院眼表和角膜病科门诊就诊确诊为霰粒肿患者62例62眼,年龄20~37(26.18±4.96)岁。其中A组(32例32眼)为复发性霰粒肿组(复发次数≥1次),B组(30例30眼)为初发性霰粒肿组。C组(35例35眼)为同期无眼病的正常对照组。三组受检者均排除患有其他眼部疾病及可能影响检查结果的疾病。A组中男13例13眼,女19例19眼,年龄25.88±5.34岁;B组中男16例16眼,女14例14眼,年龄26.35±4.83岁;C组中男15例15眼,女20例20眼,年龄26.29±4.86岁;三组间性别构成比和年龄差异无统计学意义($\chi^2=1.147, P=0.563; F=0.81, 0.971$)。本研究经医院伦理委员会批准,并经患者或其家属知情同意签署知情同意书。

1.2 方法

1.2.1 蠕形螨检查阳性标准 毛囊蠕形螨检查阳性推荐标准^[6]:(1)不同发育形态的蠕形螨,如虫卵、若虫和成虫均计数在内;(2)成人患者在4个眼睑中的任1个眼睑蠕形螨计数达到3条/3根睫毛;(3)小于上述标准为可疑阳性,需结合临床表现,必要时可同时进行其他病原微生物的检查,如细菌、真菌等,并进行中央根睫毛蠕形螨感染计数。

1.2.2 活体激光扫描共聚焦显微镜检查睫毛根部和睑板腺管开口蠕形螨感染情况 激光扫描共聚焦显微镜的图像分辨率为1 μm ,放大倍率为800倍。检测时,翻开患者上睑缘,扫描其睑缘睫毛根部和睑板腺管开口图像,观察上睑中央8根睫毛和8个睑板腺开口蠕形螨感染计数,同时记录所需图像^[7]。

1.2.3 生物光学显微镜观察蠕形螨睫毛根部阳性感染率和蠕形螨感染计数 为避免直接显微镜检查时拔取睫毛造成后续检查出现误差,每位患者先进行激光共聚焦显微镜检查后,再采用睫毛采样进行直接生物光学显微镜下镜检蠕形螨感染情况。所有采样均由同一操作者完成。

统计学分析:采用统计学软件SPSS19.0对数据进行分析,计量资料采取均数±标准差表示,计数资料采取“率(%)”表示。三组间年龄的比较采用单因素方差分析,性别、蠕形螨检出率的比较采用卡方检验,以 $P<0.05$ 为差异有统计学意义。两两比较采用连续校正卡方检验,检验水准为 $\alpha=0.017$ 。

2 结果

2.1 生物光学显微镜下观察三组眼睑蠕形螨感染情况

三组蠕形螨检出率比较,差异有统计学意义($\chi^2=13.03,$

$P<0.001$)。复发性霰粒肿患者睫毛的蠕形螨检出率为78%(25眼),显著高于无眼病的正常对照组(34%,12眼),差异有统计学意义($\chi^2=11.28, P<0.017$);与初发性霰粒肿患者(57%,17眼)之间的差异无统计学意义($\chi^2=2.355, P>0.017$)。初发性霰粒肿患者睫毛的蠕形螨检出率(57%,17眼)与无眼病的正常对照组(34%,12眼)之间的差异无统计学意义($\chi^2=2.431, P>0.017$)。生物光学显微镜观察蠕形螨感染情况见图1。

2.2 激光共聚焦显微镜下三组人群眼睑蠕形螨感染情况

三组人群睫毛根部蠕形螨检出率比较,差异有统计学意义($\chi^2=18.428, P<0.001$)。复发性霰粒肿患者睫毛根部的蠕形螨检出率为88%(28眼),显著高于无眼病的正常对照组(37%,13眼),差异有统计学意义($\chi^2=17.851, P<0.017$);复发性霰粒肿患者睫毛根部的蠕形螨检出率与初发性霰粒肿患者(67%,20眼)比较,差异无统计学意义($\chi^2=3.844, P>0.017$);初发性霰粒肿患者睫毛根部的蠕形螨检出率与无眼病的正常对照组比较,差异无统计学意义($\chi^2=5.634, P>0.017$)。

三组人群睑板腺开口的蠕形螨检出率比较,差异有统计学意义($\chi^2=24.401, P<0.001$)。复发性霰粒肿患者睑板腺开口的蠕形螨检出率为69%(22眼),显著高于初发性霰粒肿患者(23%,7眼)和无眼病的正常对照组(14%,5眼),差异有统计学意义($\chi^2=12.829, 20.611, P<0.017$);而初发性霰粒肿患者和无眼病的正常对照组睑板腺开口的蠕形螨检出率比较,差异无统计学意义($\chi^2=0.878, P>0.017$)。激光共聚焦显微镜下三组人群眼睑蠕形螨感染情况见图2~4。

3 讨论

霰粒肿是睑板腺非化脓性、慢性炎症,是一种眼科常见的、易诊断的眼睑疾病,本病系睑板腺排泄口堵塞,因睑板腺分泌物潴留而在眼睑形成的无痛性脂肪肉芽肿。蠕形螨是一种寄生虫,目前已知的可寄生于人体的有两种,即毛囊蠕形螨和皮脂蠕形螨^[1]。近年研究发现,蠕形螨感染与霰粒肿有关^[5]。临床工作中发现复发性霰粒肿患者常伴有蠕形螨感染。目前临床上常用直接光镜检查蠕虫,但使用直接光镜只有与睫毛黏附紧密的蠕形螨才能被检出,可能还会有蠕形螨存在于毛囊内。与传统的直接显微镜检查蠕虫相比,本研究中再加用活体激光共聚焦显微镜检查方法^[8],观察睫毛根部和睑板腺开口两个部位的蠕形螨感染数量。两种检查方法均显示,复发性霰粒肿蠕形螨感染检出率明显高于初发霰粒肿组和无眼病的正常对照组。

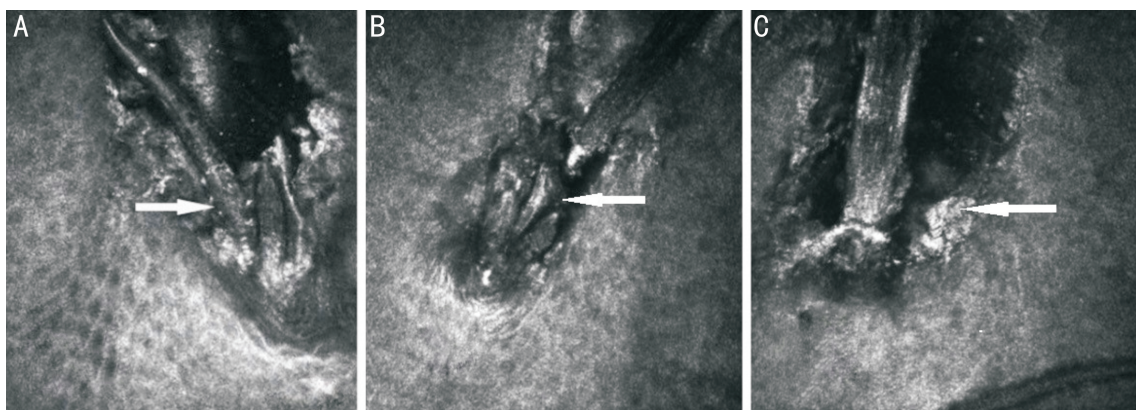


图2 激光共聚焦显微镜观察睫毛根部蠕形螨感染情况($\times 800$,箭头示睫毛根部蠕形螨感染情况) A:复发性霰粒肿患者;B:初发性霰粒肿患者;C:无眼病的正常对照组,可见碎屑样分泌物堆积。

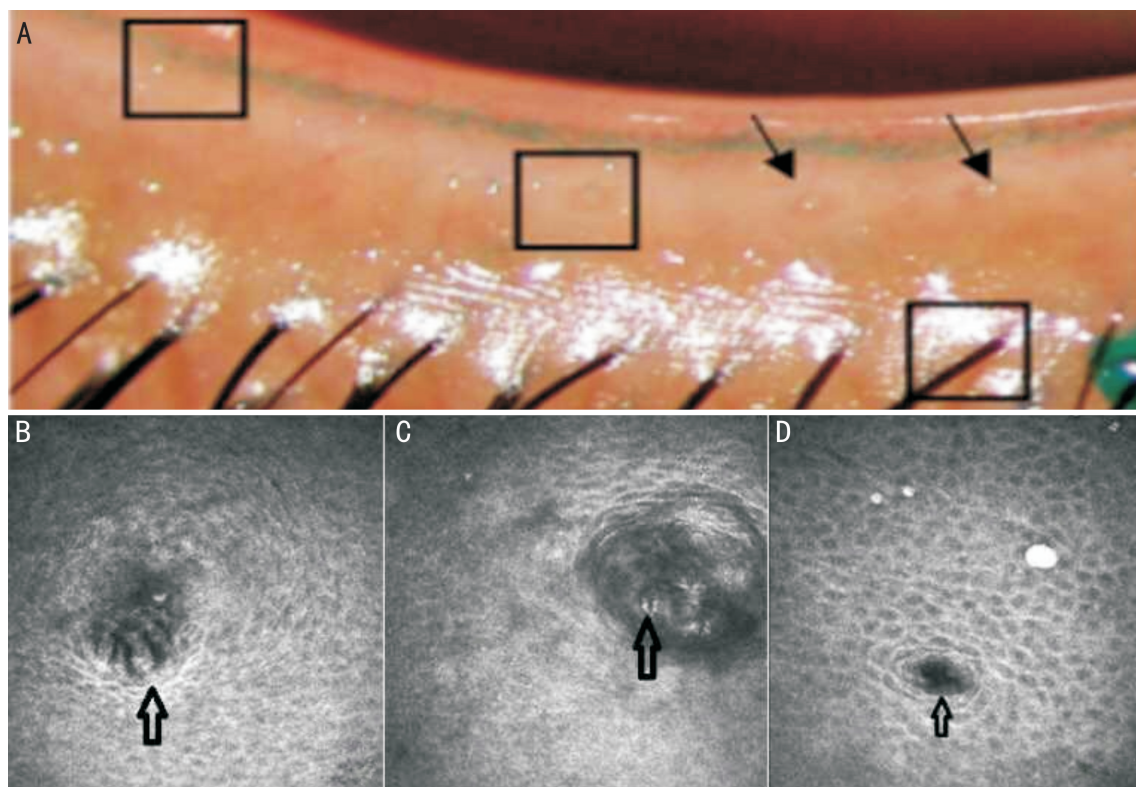


图3 激光共聚焦显微镜观察上睑中央8个睑板腺开口浅层蠕形螨感染情况 A:睑板腺开口裂隙灯的前节照片;B:复发性霰粒肿患者($\times 800$);C:初发性霰粒肿患者($\times 800$);D:无眼病的正常对照组($\times 800$);图中箭头示睑板腺管开口。

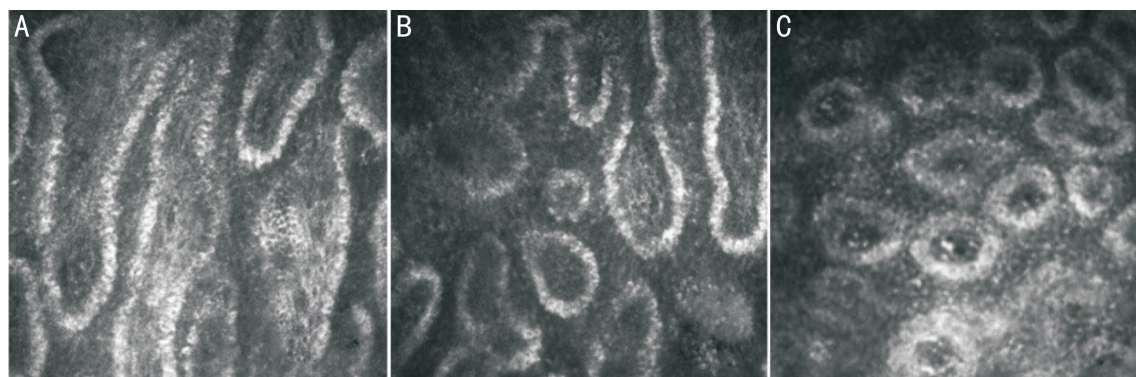


图4 激光共聚焦显微镜观察睑板腺腺泡情况($\times 800$) A:复发性霰粒肿患者,睑板腺腺泡大部分扩张、融合,部分已萎缩;B:初发性霰粒肿患者睑板腺腺泡扩张、融合;C:无眼病的正常对照组。

因此,霰粒肿的复发可能与睑缘感染蠕形螨有关。

蠕形螨导致睑板腺功能的机制可概括为直接损害、免疫反应、病原微生物载体^[9-10]。本研究发现,与正常对照组和初发性霰粒肿组相比,复发性霰粒肿组患者蠕形螨感

染数量明显增加,睑板腺迂曲、扩张和萎缩的严重程度明显增加,可能与蠕形螨的代谢产物和分泌物堵塞睑板腺,以及不能及时排出有关^[11]。在大多数研究中,男性比女性更容易被蠕形螨感染,可能与雄激素诱导的男性皮脂分

泌有关^[12-13],也有研究认为女性的蠕形螨感染率更高,原因是化妆品影响蠕形螨的增殖^[14],本研究中发现蠕形螨检出率无性别差异。宿主性别与蠕形螨感染之间的关系仍存在争议,还需进一步讨论。

蠕形螨感染易引发霰粒肿复发,可能与以下因素有关:(1)皮脂蠕形螨寄生造成睑板腺排出管道阻塞,分泌物滞留,刺激周围组织而形成睑板腺慢性肉芽肿,导致睑板腺功能障碍,继而发生睑板腺囊肿,而且皮脂腺蠕形螨体外覆盖的坚硬外骨骼对人体而言是异物,可引起肉芽肿性反应导致霰粒肿。Liu等在霰粒肿发现皮脂蠕形螨和周围的上皮细胞、成纤维细胞、淋巴细胞及浆细胞,证明皮脂蠕形螨在睑板腺囊肿中的重要作用^[5]。因此,蠕形螨特别是皮脂蠕形螨的存在是引起霰粒肿反复发作的重要因素。(2)蠕形螨感染引起睑缘慢性炎症的改变^[15],长期慢性炎症侵袭,易造成霰粒肿的反复发作^[16]。

目前研究蠕形螨计数使用显微镜镜检,计数准确性不足。激光共聚焦显微镜检查可在活体状态下对多个毛囊进行检测同时,可观察周边睑缘和睑板腺的结构(图4),对于睫毛缺失的患者仍可进行检测,且无创、快速。通过扫描睑缘部位,可以观察到毛囊蠕形螨和皮脂蠕形螨的图像(图2、3)。共聚焦显微镜可更细微观察睫毛根部和睑板腺开口炎症细胞数量与朗格罕斯细胞变化,在后续研究中,我们将通过共聚焦显微镜对蠕形螨分种观察,并对复发性霰粒肿炎症情况进行进一步观察。

参考文献

- 1 Ruffli T, Mumcuoglu Y. The hair follicle mites *Demodex folliculorum* and *Demodex brevis*; biology and medical importance. *Dermatologica* 1981;162(1):1-11
- 2 Erbagcy Z, Ozgoztasi O. The significance of *Demodex folliculorum* density in rosacea. *Int J Dermatol* 1998;37(6):421-425
- 3 Bhandari V, Reddy JK. Blepharitis: always remember demodex. *Middle East Afr J Ophthalmol* 2014;21(4):317-320

- 4 高莹莹,许锻炼,黄丽娟,等.睑缘鳞屑与眼睑蠕形螨寄居关系的临床分析. *中华眼科杂志* 2009;45(9):834-835
- 5 Liang L, Ding X, Tseng SC. High prevalence of *demodex brevis* infestation in chalazia. *Am J Ophthalmol* 2014;157(2):342-348
- 6 刘祖国.2018年我国蠕形螨睑缘炎诊断和治疗专家共识. *中华眼科杂志* 2018;54(7):491-495
- 7 林宝涛,郭萍,邹仲良,等.顽固性眼睑炎患者眼睑蠕形螨感染调查与分析. *中国实用眼科杂志* 2015;33(8):918-920
- 8 Randon M, Liang H, El Hamdaoui M, et al. *In vivo* confocal microscopy as a novel and reliable tool for the diagnosis of *Demodex* eyelid infestation. *Br J Ophthalmol* 2015;99(3):336-341
- 9 Cheng S, Zhang M, Chen H, et al. The correlation between the microstructure of meibomian glands and ocular *Demodex* infestation: A retrospective case - control study in a Chinese population. *Medicine (Baltimore)* 2019;98(19):e15595
- 10 张晓玉,孙旭光.蠕形螨睑缘炎的研究进展. *中华眼科杂志* 2016;52(4):315-320
- 11 Kosik-Bogacka DI, Lanocha N, Lanocha A, et al. Role of *Demodex folliculorum* in the pathogenesis of blepharitis. *Acta Ophthalmol* 2012;90(7):e579
- 12 Turk M, Ozturk I, Sener AG, et al. Comparison of incidence of *Demodex folliculorum* on the eyelash follicle in normal people and blepharitis patient. *Turkiye Parazit Derg* 2007;31(4):296-297
- 13 Ozdemir MH, Aksoy U, Sonmez E, et al. Prevalence of *Demodex* in health personnel working in the autopsy room. *Am J Forensic Med Pathol* 2005;26(1):18-23
- 14 Forton F, Germaux MA, Brasseur T, et al. Demodicosis and rosacea: epidemiology and significance in daily dermatologic practice. *J Am Acad Dermatol* 2005;52(1):74-87
- 15 Kabatas N, Dogan AS, Kabatas EU, et al. The Effect of *Demodex* Infestation on Blepharitis and the Ocular Symptoms. *Eye Contact Lens* 2017;43(1):64-67
- 16 Kheirkhah A, Blanco G, Gasas V, et al. Fluorescein dye improves microscopic evaluation and counting of demodex in blepharitis with cylindrical dandruff. *Cornea* 2007;26:697-700