

# 人纤维蛋白胶在翼状胬肉切除联合新鲜羊膜移植术中的应用

张斌, 李威, 何伟

引用: 张斌, 李威, 何伟. 人纤维蛋白胶在翼状胬肉切除联合新鲜羊膜移植术中的应用. 国际眼科杂志 2020; 20(10): 1823-1826

作者单位: (110034) 中国辽宁省沈阳市, 沈阳何氏眼科医院  
作者简介: 张斌, 男, 毕业于大连医科大学, 硕士研究生, 副主任医师, 研究方向: 眼表疾病。  
通讯作者: 何伟, 男, 毕业于中国医科大学, 眼科学博士, 主任医师, 博士研究生导师, 研究方向: 眼科. [hewei0111@163.com](mailto:hewei0111@163.com)  
收稿日期: 2020-03-09 修回日期: 2020-09-01

## 摘要

目的: 观察翼状胬肉切除联合新鲜羊膜移植术中应用人纤维蛋白胶的临床效果。

方法: 采用前瞻性对照病例研究, 观察 2018-03/10 在我院接受翼状胬肉切除联合新鲜羊膜移植术的原发性翼状胬肉患者 153 例 153 眼 (双眼患者只选择胬肉较大眼手术)。将患者随机分为试验组和对照组, 试验组 (人纤维蛋白胶组) 78 例 78 眼, 对照组 (缝线组) 75 例 75 眼。在切除胬肉组织后, 试验组用人纤维蛋白胶固定羊膜植片, 对照组用 10-0 尼龙缝线间断缝合固定羊膜植片, 10d 后拆线。记录患者具体手术时间, 比较各组患者术后 2h, 1, 3, 5 及 10d (拆线前) 的疼痛情况, 并观察术后 1a 时复发率情况。

结果: 试验组手术时间 (14.5±3.6min) 短于对照组手术时间 (18.3±4.2min) ( $P<0.05$ ); 两组患者术后 2h, 1, 3, 5 及 10d (拆线前) 疼痛水平评分组间、时间、时间及组间有差异 ( $F=39.939, 419.026, 28.410$ , 均  $P<0.01$ )。各时间点试验组患者疼痛水平评分均低于对照组 ( $P<0.05$ ); 各组内不同时间点的疼痛评分差异显著 ( $P<0.01$ )。术后 1a 时两组患者复发率相近 ( $P>0.05$ )。

结论: 在翼状胬肉切除联合新鲜羊膜移植术中使用人纤维蛋白胶, 可以缩短手术时间, 减轻术后疼痛, 但不能明显降低胬肉术后的复发率。

关键词: 纤维蛋白胶; 翼状胬肉; 羊膜; 疼痛

DOI: 10.3980/j.issn.1672-5123.2020.10.34

## Clinical effect of pterygium excision combined with fresh amniotic membrane transplantation using human fibrin glue with sutureless

Bin Zhang, Wei Li, Wei He

He Eye Hospital, Shenyang 110034, Liaoning Province, China

Correspondence to: Wei He. He Eye Hospital, Shenyang 110034, Liaoning Province, China. [hewei0111@163.com](mailto:hewei0111@163.com)  
Received: 2020-03-09 Accepted: 2020-09-01

## Abstract

• AIM: To evaluate the clinical effect of human fibrin glue in pterygium excision combined with fresh amniotic membrane transplantation and its clinical value.

• METHODS: This study was a prospective analysis of 153 pterygium excision patients (153 cases, 153 eyes) from March 2018 - October 2018. The patients were randomly and evenly divided into two groups: observation group (78 eyes) and control group (75 eyes). In fibrin glue group, patients (78 eyes) underwent pterygium excision, and the bare sclera was covered with fresh amniotic membrane using fibrin glue for graft adherence, while in suture group, patients (75 eyes), the an amaiotic membrane grafts was attached to the sclera using 10-0 nylon sutures after pterygium excision. Record the surgical time and the degree of pain after surgery were evaluated at 2h, 1, 3, 5 and 10d (before sutures out) after surgery.

• RESULTS: Average surgical time (14.5±3.6)min in fibrin glue group was significantly less than suture group (18.3±4.2)min ( $P<0.05$ ). The scores of 2h and 1, 3, 5 and 10d (before thread removal) pain levels were statistically significant ( $F=39.939, 419.026, 28.410$ , all  $P<0.01$ ). After surgery, the degree of pain of treatment group was significantly decreased compared to control group, the difference was statistically significant ( $P<0.01$ ). There were significant differences in pain scores at different time points in each group ( $P<0.01$ ). There were no significant differences in the 2 groups comparing treatment outcomes of the recurrence rate at the end of 12-month follow-up ( $P>0.05$ ).

• CONCLUSION: It not only significantly reduces the surgical time, but also minimizes postoperative discomfort when we use fibrin glue in pterygium excisions. But it cannot decrease the recurrence rate.

• KEYWORDS: fibrin glue; pterygium; amniotic membrane; pain

Citation: Zhang B, Li W, He W. Clinical effect of pterygium excision combined with fresh amniotic membrane transplantation using human fibrin glue with sutureless. *Guoji Yanke Zazhi (Int Eye Sci)* 2020;20(10):1823-1826

## 0 引言

翼状胬肉是一种眼科常见病,其发病率约2%~5%<sup>[1]</sup>,目前治疗手段是手术切除<sup>[2]</sup>。胬肉切除联合羊膜移植手术是目前常规治疗手段<sup>[3]</sup>,但是缝线不仅可以引起炎症反应,更会直接引起术后疼痛。纤维蛋白胶已经广泛应用于眼表各类手术中,能够替代缝线固定,手术简单,用时较短,术后疼痛症状轻,无明显并发症<sup>[4-5]</sup>。我院将纤维蛋白胶结合新鲜羊膜移植用于翼状胬肉术中,现陈述如下。

## 1 对象和方法

**1.1 对象** 选择2018-03/10在我院行翼状胬肉手术医治的原发性翼状胬肉患者153例153眼(双眼患者只选择胬肉较大眼手术)。其中男68例,女85例,年龄54~72(平均63.5±6.7)岁,病程10mo~6a(平均3.4±2.6a)。随机分为试验组即纤维蛋白胶组(78例78眼)和对照组即缝线组(75例75眼)。试验组中男36例,女42例,年龄62.5±6.5岁,病程3.5±2.5a;对照组中男32例,女43例,年龄63.1±7.3岁,病程3.2±2.7a。两组患者年龄、病程、性别比较,差异均无统计学意义( $t=1.484, P=0.231; t=1.466, P=0.273; \chi^2=0.188, P=0.664$ )。纳入标准:所有患者均为原发性翼状胬肉的进展期,透过胬肉体部组织,不能清晰看清其下方巩膜表面血管,胬肉头部伸入角膜缘2mm以上且未达到瞳孔缘。排除标准:患有其他眼部疾病及胬肉手术史者,面神经麻痹等知觉障碍者。本研究患者均知情同意并签订知情同意书,并经医院伦理委员会审核通过。

## 1.2 方法

**1.2.1 新鲜羊膜制备** 在无菌条件下取剖腹产孕妇的胎盘(排除传染性疾病),将羊膜从胎盘上分离取出,足量无菌平衡盐液冲洗后,置于事先准备好的无菌滤纸上,放入无菌平衡液中,加入庆大霉素,浸泡30min,经甘油充分脱水,保存于-20℃的恒温冰箱中,需要使用时再复水。

**1.2.2 纤维蛋白胶准备** 手术当日分别配制人纤维蛋白原溶液和人凝血酶溶解液备用<sup>[6]</sup>(依照人纤维蛋白胶使用指导书方式进行)。

**1.2.3 手术方法和术后处理** 显微手术由同一名医生操作完成。术前表面麻醉(4g/L盐酸奥布卡因滴眼液),局部球结膜下麻醉(20g/L盐酸利多卡因1mL)。自角膜缘胬肉颈部纵向剪开球结膜,钝性剥离胬肉组织并切除干净,防止残留。清除其下方筋膜组织,暴露出完整光滑的巩膜表面。止血器烧灼巩膜面出血点及异常增生粗大的变异血管。于半月皱襞处横向切除球结膜及其下胬肉组织,在无外力情况下可见结膜组织自然贴附于眼球表面,无胬肉及筋膜组织外露。撕除胬肉头部,使角膜面光滑、清洁。将复水后的羊膜植片上皮面朝上平铺于坦露的巩膜面,修剪羊膜植片至合适范围。试验组按照人纤维蛋白胶说明书配制纤维蛋白原溶液和人凝血酶溶液,干燥暴露的巩膜表面,使用双联注射器推注混合液于暴露的巩膜表面,覆盖羊膜植片于巩膜表面,使用斜视钩轻压推动羊膜植片,使其展平紧贴巩膜表面,静待纤维蛋白胶凝固,使用显微镊轻触羊膜植片,检查羊膜植片贴附牢固,无皱褶,无松脱。如有皱褶或松脱处,翻转羊膜植片,重新使用纤维蛋白胶贴附羊膜植片,直至其完全平整紧密贴附于巩膜表

面。再次使用人纤维蛋白胶涂于周边羊膜植片表面,并黏附固定周围球结膜于周边羊膜植片表面。对照组用10-0尼龙缝线间断缝合羊膜植片于巩膜面上共8~10针。记录每次手术时间。术后两组患者均应用加替沙星滴眼液4次/d,1g/L氟米龙滴眼液4次/d,拆线后应用1g/L氟米龙滴眼液4次/d延续至术后3mo。

**1.2.4 术后查看指标** 于术后2h,1、3、5、10d(拆线前)时分别登记两组患者疼痛水平。采用5分记录法评价疼痛等级<sup>[7]</sup>:0分,无感觉;1分,能感到稍有疼痛,很容易忍受;2分,能感应轻度疼痛,可引发不适,可忍受;3分,中等疼痛水平,影响部分生活,不需药物止痛;4分,疼痛明显,不能正常休息及生活,需药物缓解。术后随访1a,检查复发情形。痊愈:术区结膜组织平滑,无充血、增生等,角膜上皮完整,无异常新生血管伸入,无胬肉组织残留;复发:原翼状胬肉区球结膜肥厚、充血,纤维血管组织增生异常,伸入角膜缘内 $\geq 1$ mm,角膜内可见增生的新生血管。

统计学分析:使用统计学软件SPSS20.0进行统计学分析,计量资料以均数±标准差( $\bar{x} \pm s$ )表示,两组患者术后不同时间疼痛评分的比较采用重复测量方差分析,各组的时间差异比较采用LSD- $t$ 检验,各时间点组间比较采用独立样本 $t$ 检验,复发率的组间比较采用Fisher确切概率法检验,以 $P < 0.05$ 为差异有统计学意义。

## 2 结果

**2.1 两组患者手术时间比较** 纤维蛋白胶组的手术时长14.5±3.6min,明显短于缝线组手术时长18.3±4.2min,差异有统计学意义( $t=8.992, P < 0.01$ )。

**2.2 两组患者疼痛程度评分** 术后2h,1、3、5、10d(拆线前)两组患者疼痛程度评分比较,差异有统计学意义( $F_{\text{组间}} = 39.939, P_{\text{组间}} < 0.01; F_{\text{时间}} = 419.026, P_{\text{时间}} < 0.01; F_{\text{组间} \times \text{时间}} = 28.410, P_{\text{组间} \times \text{时间}} < 0.01$ )。术后2h,1、3、5、10d两组间疼痛程度评分比较,差异均有统计学意义( $P < 0.01$ )。两组随着术后时间延长,疼痛评分明显降低,组内各时间点两两比较,差异均有统计学意义( $P < 0.01$ ),见表1。

**2.3 术后效果评价** 两组患者术后均未出现感染、结膜下出血、植片丢失、植片退缩等并发症。试验组患者术后1wk内充血明显,术后2wk时可见轻度充血,术后4wk充血消失(图1)。缝线组术后2wk内因缝线刺激充血相对明显,拆线后充血迅速减轻,术后4wk充血几乎完全消失,植片边缘部位因缝线刺激残留部分充血(图2)。试验组部分患者因羊膜粘合不牢固,术后可见羊膜植片下方出现部分积血情况(图3),术后4wk后积血吸收。缝线组1例患者在拆线后2wk(术后4wk)出现局部肉芽肿情况(图4),在门诊处置室处理后愈合。术后随访1a,两组患者各有4眼复发,复发率相近(试验组5.1%,对照组5.3%),差异无统计学意义( $P = 1.000$ ),见表2。

## 3 讨论

翼状胬肉术后疼痛等刺激症状主要是由于缝线刺激及角膜上皮损伤引起,角膜上皮损伤修复时间大概3~5d<sup>[8]</sup>,在这期间角膜上皮损伤是引起疼痛的主要原因。角膜上皮修复之后的疼痛主要是缝线刺激引起<sup>[9]</sup>。缝线不仅可以作为一种异物,直接刺激导致疼痛,还可以诱导朗格罕细胞活化,引起炎症反应从而加重刺激症状<sup>[10]</sup>。而炎症反应不仅可以引起刺激症状,在一定程度上还能导致



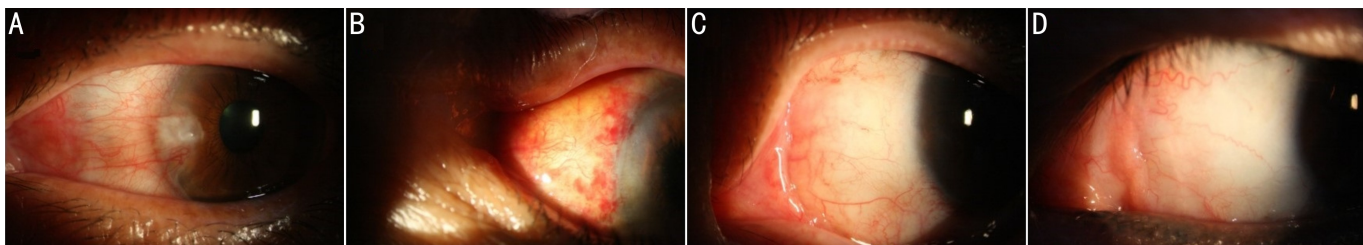


图1 试验组患者眼前节照片 A:术前1d;B:术后1d,羊膜植片平整,紧贴于巩膜表面,局部充血明显;C:术后4wk,充血明显减轻,羊膜植片愈合良好;D:术后1a,局部无明显充血,胥肉无复发。

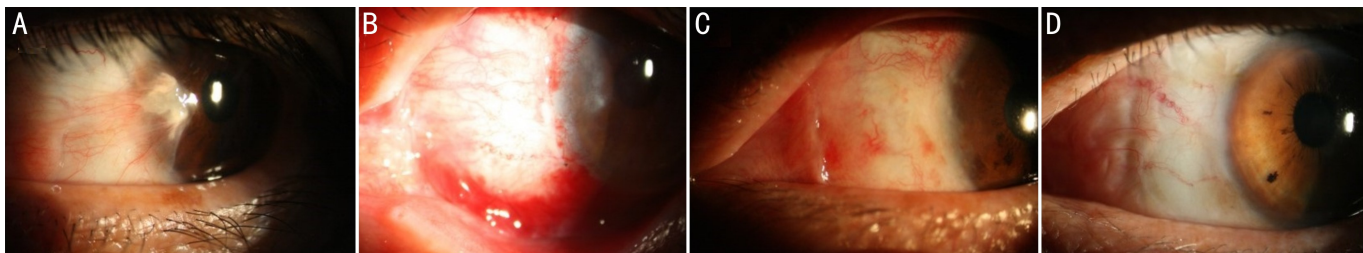


图2 对照组患者眼前节照片 A:术前1d;B:术后1d,羊膜植片平整,紧贴于巩膜表面,缝线无松脱,局部充血明显;C:术后4wk,羊膜植片愈合良好,羊膜植片边缘部位因风险刺激形成瘢痕,轻度充血;D:术后1a,愈合良好,胥肉无复发。

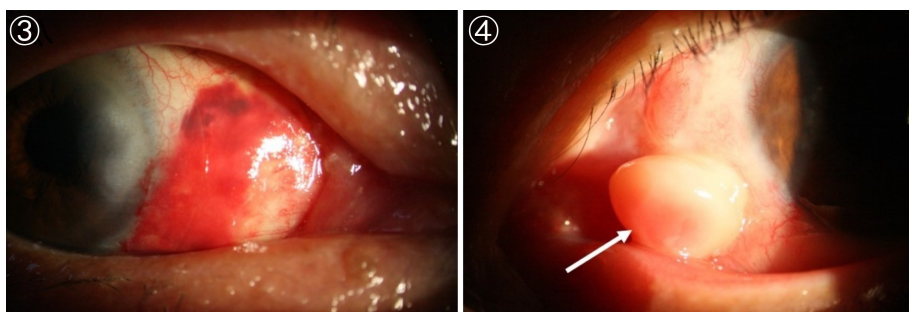


图3 试验组患者术后1d可见羊膜植片下方存在部分积血。 图4 对照组患者在拆线后2wk(术后4wk)出现局部肉芽肿。

表1 两组患者术后疼痛评分

| 组别       | 术后2h       | 术后1d      | 术后3d      | 术后5d      | 术后10d     |
|----------|------------|-----------|-----------|-----------|-----------|
| 试验组      | 2.034±0.61 | 1.62±0.56 | 1.54±0.50 | 1.24±0.49 | 0.28±0.45 |
| 对照组      | 2.68±0.72  | 2.24±0.99 | 1.84±0.81 | 1.58±0.74 | 1.33±0.47 |
| <i>t</i> | -5.946     | -4.698    | -2.789    | -3.270    | -14.020   |
| <i>P</i> | <0.01      | <0.01     | 0.006     | 0.001     | <0.01     |

注:试验组:采用人纤维蛋白胶固定羊膜植片;对照组:采用10-0尼龙缝线间断缝合固定羊膜植片。

表2 两组患者术后复发情况

| 组别  | 眼数 | 治愈 | 复发 | 治愈率(%) | 复发率(%) |
|-----|----|----|----|--------|--------|
| 试验组 | 78 | 74 | 4  | 94.9   | 5.1    |
| 对照组 | 75 | 71 | 4  | 94.7   | 5.3    |

注:试验组:采用人纤维蛋白胶固定羊膜植片;对照组:采用10-0尼龙缝线间断缝合固定羊膜植片。

疾病的复发<sup>[11]</sup>。建议保留缝线长度约0.5mm,使缝线可以贴附于眼球表面,这样可以尽可能地降低风险刺激产生的疼痛。

羊膜移植已经在眼表疾病中广泛应用,用于翼状胥肉术中的主要原理是其提供的一层完整、致密的基底膜<sup>[12]</sup>,与其他组织材料相比具有更低的抗原性<sup>[13]</sup>。新鲜羊膜含有多种生长因子,能够移植成纤维细胞的分化、移行<sup>[14]</sup>,还能抑制炎症反应<sup>[15]</sup>,降低纤维化的形成,抑制新生血管的产生<sup>[16]</sup>,从而降低胥肉术后的复发率。本试验两组患者共计153例手术,随访观察1a,两组患者各有4眼复发,

复发率相对较低(试验组复发率5.1%,对照组复发率5.3%),也能够证实羊膜在胥肉术中应用的价值。本研究的体会是使用羊膜移植的胥肉手术,手术切除的范围不能过小,一般切除至半月皱襞处,羊膜移植片要略大于切除范围,并确保羊膜植片尽可能紧贴于巩膜表面,这样才能充分发挥羊膜植片的作用,降低术后复发率。如羊膜植片过小,或者贴附巩膜不紧密,导致术后羊膜植片挛缩、皱褶,都可以导致术后复发。

纤维蛋白胶是一种生物蛋白制剂,包括纤维蛋白原和凝血酶两部分,具有止血、黏合、封闭损伤组织等作用,近年来已广泛应用于多种纤维外科手术中<sup>[2]</sup>,取得了肯定的效果。近年来也广泛应用于眼手术中,特别是翼状胥肉的手术中<sup>[17]</sup>,取得了很好的疗效。因其操作简单,能够明显降低手术时间,减轻患者的不适感,避免了缝线带来的疼痛刺激及可能的并发症(瘢痕增生、巩膜融解、肉膜肿等),还可以避免拆线带来的二次损伤及疼痛。纤维蛋白胶能够使羊膜植片紧密贴附于巩膜表面,减少了

成纤维细胞增殖的空间,同时能够降低局部的炎症反应及组织纤维血管化<sup>[18]</sup>,进而降低术后的复发率<sup>[19]</sup>。虽然很多学者认为其能够降低手术复发率,但同时有研究<sup>[20]</sup>表明使用缝线和无缝线纤维蛋白胶的翼肉手术,其术后复发率差异不明显。本研究两组患者在术后1a时的复发率相近,差异不显著,也证实纤维蛋白胶并不能显著降低术后的复发率。本试验使用纤维蛋白胶的体会是可以根据术者的手术操作时间和习惯调整浓度,改变其凝结时间,使羊膜植片能够充分展平于巩膜面,防止因凝结过快,导致羊膜植片未充分展平,出现皱褶。另外,需保证其凝结过程不要太长,否则会出现羊膜植片下方出血、血肿,或羊膜植片黏附不牢、脱落等,需二次手术或增加复发率的情况。

综上所述,纤维蛋白胶联合新鲜羊膜移植在翼状胬肉切除术中应用能降低手术时间,减轻术后疼痛,改善生活质量,达到临床治疗目的。

#### 参考文献

- 1 杨梅,管宇,康丽华,等.中国40岁及以上人群翼状胬肉患病率Meta分析.中华实验眼科杂志 2019;37(3):190-196
- 2 Manipur SR, Venugopal KC, Acharya P, et al. 纤维蛋白胶与无缝胶自体球结膜瓣固定术治疗翼状胬肉的疗效比较. 国际眼科杂志 2019;19(11):1819-1827
- 3 张斌,李威,何伟. 绷带型角膜接触镜在翼状胬肉切除联合新鲜羊膜移植术中的应用. 国际眼科杂志 2018;18(4):754-756
- 4 袁冬青,周晓宇,张薇玮. 原发性翼状胬肉切除术自体结膜瓣移植两种固定方法的疗效比较. 江苏医药 2019;45(04):343-346
- 5 赵聪梅,卢敏,唐浩英,等. 翼状胬肉术中结膜植片固定方式的研究进展. 中华眼外伤职业眼病杂志 2017;39(2):157-160
- 6 钱庆达,汤漪凡,李云芬. 纤维蛋白胶的实验研究及临床应用. 生物医学工程与临床 1998;2(1):37-42
- 7 Lim-Bon-Siong R, Valluri S, Gordon M, et al. Efficacy and safety of

- the Pro Tek (Vifilcon A) therapeutic soft contact lens after photorefractive keratectomy. *Am J Ophthalmol* 1998;125(2):169-176
- 8 何静,谢平,欧阳君. 翼状胬肉切除联合绷带镜术后角膜修复及复发率研究. 医学信息 2016;29(6):97-98
  - 9 Mithal C, Agarwal P, Mithal N. Pterygium surgery with conjunctival limbal autograft with fibrin glue under topical anaesthesia with lignocaine 2% jelly. *Nepal J Ophthalmol* 2011;3(6):151-154
  - 10 Lam DS, Young AL, Leung AT, et al. Limbal stem cell allografting from related live donors for corneal surface reconstruction. *Ophthalmology* 2000;107(3):411-412
  - 11 张凤莉,王玉琴. 翼状胬肉手术后发生的肉芽肿临床与病理学分析. 中华眼外伤职业眼病杂志 2019;41(10):793-795
  - 12 聂爱芹,李强,李伟. 生物羊膜移植治疗复杂眼表疾病的疗效分析. 中华眼外伤职业眼病杂志 2018;40(5):348-351
  - 13 Saif ATS, Saif PS, Deeb AE. 羊膜移植治疗睑球黏连的临床观察. 国际眼科杂志 2017;17(5):819-824
  - 14 黄圣邓. 保存与新鲜羊膜移植片在眼表重建患者中的治疗效果差异. 临床医学工程 2017;24(7):965-966
  - 15 Kubo M, Sonoda Y, Muramatsu R, et al. Immunogenicity of Human Amniotic Membrane in Experimental Xenotransplantation. *Investigat Ophthalmol Vis Sci* 2001;42(7):1539-1546
  - 16 Vanbrocklin MW, Verhaegen M, Soengas MS, et al. Mitogen-Activated Protein Kinase Inhibition Induces Translocation of Bmf to Promote Apoptosis in Melanoma. *Cancer Res* 2009;69(5):1985-1994
  - 17 周臻. 纤维蛋白胶在翼状胬肉手术中应用的长期疗效. 中国城乡企业卫生 2018;33(3):19-22
  - 18 王秀,杨军,宁玉贤,等. 纤维蛋白胶在翼状胬肉手术中应用的研究进展. 眼科新进展 2016;36(2):186-189
  - 19 Varssano D, Shalev H, Lazar M, et al. Pterygium Excision With Conjunctival Autograft. *Cornea* 2013;32(9):1243-1250
  - 20 Huerva V, March A, Martinez-Alonso M, et al. Pterygium surgery by means of conjunctival autograft: Long term follow-up. *Arq Bras Oftalmol* 2012;75(4):251-255