

康柏西普联合激光光凝治疗缺血型 BRVO 继发黄斑水肿的疗效观察

甘春芳, 盘如刚, 姚莎莎, 代雨岑

引用: 甘春芳, 盘如刚, 姚莎莎, 等. 康柏西普联合激光光凝治疗缺血型 BRVO 继发黄斑水肿的疗效观察. 国际眼科杂志 2022; 22(1): 39-43

作者单位: (625000) 中国四川省雅安市人民医院眼科

作者简介: 甘春芳, 毕业于西南医科大学, 硕士, 主治医师, 研究方向: 眼底病学及青光眼。

通讯作者: 盘如刚, 毕业于四川大学, 博士, 主任医师, 副院长, 研究方向: 眼底病学及青光眼. 306294665@qq.com

收稿日期: 2021-05-15 修回日期: 2021-12-07

摘要

目的: 观察分析康柏西普联合 577nm 黄色阈下微脉冲激光光凝治疗缺血型视网膜分支静脉阻塞 (BRVO) 继发黄斑水肿 (ME) 的疗效。

方法: 回顾性病例研究。纳入 2016-03/2019-03 期间医院收诊的确诊为缺血型 BRVO 继发 ME 患者 71 例 71 眼, 按治疗方式不同将患者分为激光组 33 例 33 眼和联合组 38 例 38 眼, 激光组患者接受 577nm 黄色阈下微脉冲激光光凝治疗, 联合组患者接受康柏西普联合 577nm 黄色阈下微脉冲激光光凝治疗, 比较两组患者治疗前, 治疗后 1、2、3、6、9、12mo 患者患眼最佳矫正视力 (BCVA)、黄斑中心视网膜厚度 (CMT) 以及总黄斑容积 (TMV) 变化情况, 观察治疗疗效, 并记录并发症发生情况。

结果: 治疗后 1、2、3、6、9、12mo, 两组患者 BCVA (LogMAR)、CMT、TMV 明显低于治疗前 ($P < 0.05$), 且两组之间比较有差异 ($P < 0.05$); 随访期间, 联合组患者激光光凝 1 次者 30 眼, 2 次者 7 眼, 3 次者 1 眼, 激光组患者激光光凝 1 次者 16 眼, 2 次者 14 眼, 3 次者 3 眼, 两组比较有差异 ($Z = 2.670, P < 0.05$); 联合组患者在玻璃体腔注药后第 1d 有 3 眼出现 5 次角膜上皮剥落, 对症治疗后症状得以消失。所有患者均未发生持续性眼压升高、视网膜剥离以及眼内炎症等严重并发症。

结论: 康柏西普联合 577nm 黄色阈下微脉冲激光光凝治疗缺血型 BRVO 继发 ME 具有明显疗效, 能够有效改善患者视力, 促进 ME 吸收, 安全可靠。

关键词: 康柏西普; 577nm 激光; 阈下微脉冲; 视网膜分支静脉阻塞 (BRVO); 黄斑水肿; 黄斑中心视网膜厚度; 视力
DOI: 10.3980/j.issn.1672-5123.2022.1.07

Efficacy of Conbercept combined with laser photocoagulation in the treatment of macular edema secondary to ischemic BRVO

Chun-Fang Gan, Ru-Gang Pan, Sha-Sha Yao, Yu-Cen Dai

Department of Ophthalmology, Yaan People's Hospital, Yaan 625000, Sichuan Province, China

Correspondence to: Ru-Gang Pan. Department of Ophthalmology, Yaan People's Hospital, Yaan 625000, Sichuan Province, China. 306294665@qq.com

Received: 2021-05-15 Accepted: 2021-12-07

Abstract

• **AIM:** To observe and analyze the efficacy of Conbercept combined with 577nm yellow subliminal micropulse laser photocoagulation in the treatment of macular edema (ME) secondary to ischemic branch retinal vein occlusion (BRVO).

• **METHODS:** Totally 71 patients (71 eyes) diagnosed as ME secondary to ischemic BRVO during the period from March 2016 to March 2019 were retrospectively included, and they were divided into laser group ($n = 33$, 33 eyes) and combined group ($n = 38$, 38 eyes) according to the different treatment methods. The patients in the laser group all received 577nm yellow subliminal micropulse laser photocoagulation, and the patients in the combined group all received Conbercept combined with 577nm yellow subliminal micropulse laser photocoagulation. The best corrected visual acuity (BCVA), central macular thickness (CMT) and total macular volume (TMV) were compared between the two groups before treatment and at 1, 2, 3, 6, 9 and 12mo after surgery, and the therapeutic efficacy was observed and the occurrence of complications were recorded.

• **RESULTS:** There were statistically significant differences in the BCVA, CMT and TMV between the two groups before and after treatment ($P < 0.05$), and the BCVA, CMT and TMV in the two groups at 1, 2, 3, 6, 9 and 12mo after treatment were significantly lower than those before treatment ($P < 0.05$), and the differences between the two groups were statistically significant ($P < 0.05$). During follow-up, there were 30 eyes with once laser photocoagulation, 7 eyes with twice and 1 eye with 3 times in combined group, and there were 16 eyes with once laser photocoagulation, 14 eyes with twice and 3 eyes with 3 times in laser group ($Z = 2.670, P < 0.05$). There were 3 eyes of corneal epithelial exfoliation on the 1d after vitreous injection in combined group, and the symptoms disappeared after symptomatic treatment. All patients did not have serious complications such as persistent intraocular pressure increase, retinal detachment and intraocular inflammation.

• **CONCLUSION:** Conbercept combined with 577nm yellow subliminal micropulse laser photocoagulation has a significant efficacy in the treatment of ME secondary to ischemic BRVO, and it can effectively improve the visual acuity and promote the macular edema absorption, and it is safe and reliable.

• **KEYWORDS:** Conbercept; 577nm laser; subliminal micropulse; branch retinal vein occlusion (BRVO); macular edema; central macular thickness; visual acuity

Citation: Gan CF, Pan RG, Yao SS, *et al.* Efficacy of Conbercept combined with laser photocoagulation in the treatment of macular edema secondary to ischemic BRVO. *Guoji Yanke Zazhi (Int Eye Sci)* 2022;22(1):39-43

0 引言

视网膜分支静脉阻塞(branch retinal vein occlusion, BRVO)是一种高血压、动脉硬化等生活方式相关疾病患者非常常见的视网膜血管疾病^[1]。黄斑水肿(macular edema, ME)是BRVO视力损害的主要原因,若不能及时予以治疗,甚至可能会出现不可逆转的视力损害^[2]。康柏西普作为我国自主研发的一种抗血管内皮生长因子(vascular endothelial growth factor, VEGF)药物,可通过降低眼内VEGF浓度,抑制新生血管生成,起到促进患者视力恢复的作用,其在视网膜静脉阻塞继发ME治疗中的疗效明确^[3-4]。微脉冲激光治疗是近些年发展起来的治疗ME的方法,研究已证明577nm黄色阈下微脉冲激光光凝在治疗ME方面具有疗效^[5],但其在提高患者视力方面尚且存在争议。目前,有关康柏西普治疗非缺血型视网膜静脉阻塞继发ME以及未进行分类的视网膜静脉阻塞继发ME报道较多^[6-8],但有关康柏西普治疗缺血型BRVO继发ME的报道并不多见,并且还未形成统一的标准以及治疗方案。此外,康柏西普常规多次重复治疗费用相对昂贵,患者可能因无法坚持而无法取得预期治疗效果,故研究康柏西普联合微脉冲激光光凝治疗缺血型BRVO继发ME的疗效具有一定的意义。基于此,本研究通过对本中心缺血型BRVO继发ME患者进行康柏西普联合577nm黄色阈下微脉冲激光光凝治疗,观察其治疗效果,分析治疗疗效以及并发症,从而对患者进行优化治疗,详细报道如下。

1 对象和方法

1.1 对象 采用回顾性病例研究,纳入2016-03/2019-03期间医院收诊的确诊为缺血型BRVO继发ME患者71例71眼,其中男28例,女43例;年龄40~85(平均60.49±7.72)岁;病程3~150(平均51.68±6.14)d。纳入标准:(1)符合缺血型BRVO有关诊断标准^[9],经眼底检查、荧光素眼底血管造影确诊为缺血型BRVO,且BRVO患者患眼荧光素眼底血管造影图像中毛细血管无灌注区大小>5DD,视网膜新生血管或玻璃体出血,见图1;(2)光学干光断层扫描表现为视网膜弥漫增厚,黄斑囊样水肿,黄斑中心视网膜厚度(central macular thickness, CMT)>250 μ m;(3)均无其他视网膜、玻璃体疾病史。全部入组患者经眼底检查、光学干光断层扫描以及荧光素眼底血管造影检查确诊。按治疗方式不同将患者分为激光组和联合组,激光组患者33例33眼,男13例,女20例;年龄40~82(平均58.97±7.46)岁,病程3~150(平均50.19±6.02)d,均接受577nm黄色阈下微脉冲激光光凝治疗,联合组患者38例38眼,男15例,女23例;年龄42~85(平均62.21±8.45)岁,病程5~150(平均52.83±6.67)d,均接受康柏西普联合577nm黄色阈下微脉冲激光光凝治疗。两组患者性别、年龄、病程等比较,差异均无统计学意义($P>0.05$)。告知患者及其家属577nm黄色阈下微脉冲激光光凝治疗以及康柏西普用药流程、注意事项和相关风险,均自愿主动签署知情同意书。此次研究遵循《赫尔辛基宣言》原则,并取得医院医学伦理委员会批准。

1.2 方法

1.2.1 治疗方法 联合组:首先,进行玻璃体腔注射康柏西普(国药准字S20130012)治疗,于眼角膜4.0mm(有晶状体眼)倾斜30°进针再垂直进针,每眼每次给药0.5mg,缓慢推注,之后根据门诊随访情况决定重复注药,该项操作由接受过玻璃体腔内注射技术培训且具有眼科资质的医师进行。1wk后,进行577nm黄色阈下微脉冲激光光凝治疗,使用激活微脉冲激光光凝仪,波长577nm,参数设置为:光斑直径200 μ m,负载系数5%,曝光时间0.2s,能量5~6倍阈能量P,激光光凝范围覆盖无灌注区域,进行无间距多点扫描模式,尽量避开乳头黄斑束操作,距离中心凹500 μ m进行光凝。观察3mo,若初次治疗后CMT未下降至250 μ m以下,或者初次治疗后CMT下降至250 μ m以下但复发超过250 μ m,则对ME区域进行重复激光光凝治疗。激光组:单纯进行577nm黄色阈下微脉冲激光光凝治疗,方案同上。

1.2.2 观察指标 定期进行门诊随访,每月复查最佳矫正视力(BCVA),通过光学干光断层扫描检查测量CMT以及总黄斑容积(total macular volume, TMV),TMV采用Zeiss-Stratus 3000型号的OCT以及4.0.4版本软件,并进行眼底检查,随访12mo,记录两组患者治疗前和治疗后1、2、3、6、12mo的结果,比较两组患者治疗前和治疗后1、2、3、6、12mo的治疗情况以及并发症发生情况。

统计学分析:应用SPSS 20.0统计学软件处理数据,计量数据采用 $\bar{x}\pm s$ 进行描述,比较采用重复测量方差分析,若差异有统计学意义,组间对比采用独立样本 t 检验,各组时间差异两两对比采用SNK- q 检验;计数数据采用例数进行描述,组间比较采用 χ^2 检验;两组等级资料行Wilcoxon秩和检验, $P<0.05$ 为差异具有统计学意义。

2 结果

2.1 两组患者治疗前后BCVA比较 治疗前后,两组患者BCVA(LogMAR)比较差异有统计学意义($F_{\text{时间}}=43.582$, $P_{\text{时间}}<0.001$; $F_{\text{组间}}=5.257$, $P_{\text{组间}}<0.001$; $F_{\text{组间}\times\text{时间}}=24.203$, $P_{\text{组间}\times\text{时间}}<0.001$)。治疗后1、2、3、6、9、12mo,两组患者BCVA明显优于治疗前($P<0.05$),且两组之间比较差异均有统计学意义($P<0.05$),见表1,图2。

2.2 两组患者治疗前后CMT比较 治疗前后,两组患者CMT比较,差异有统计学意义($F_{\text{时间}}=34.741$, $P_{\text{时间}}<0.001$; $F_{\text{组间}}=5.193$, $P_{\text{组间}}<0.001$; $F_{\text{组间}\times\text{时间}}=22.418$, $P_{\text{组间}\times\text{时间}}<0.001$)。治疗后1、2、3、6、9、12mo,两组患者CMT明显低于治疗前($P<0.05$),且两组之间比较,差异均有统计学意义($P<0.05$),见表2,图3。

2.3 两组患者治疗前后TMV比较 治疗前后,两组患者TMV比较,差异有统计学意义($F_{\text{时间}}=31.558$, $P_{\text{时间}}<0.001$; $F_{\text{组间}}=4.093$, $P_{\text{组间}}<0.001$; $F_{\text{组间}\times\text{时间}}=17.496$, $P_{\text{组间}\times\text{时间}}<0.001$)。治疗后1、2、3、6、9、12mo,两组患者TMV明显低于治疗前($P<0.05$),且两组之间比较,差异均有统计学意义($P<0.05$),见表3,图4。

2.4 两组患者激光光凝次数比较 随访期间,联合组患者平均激光光凝次数为1.24次,其中激光光凝1次者30眼,2次者7眼,3次者1眼;激光组患者平均激光光凝次数为1.61次,其中激光光凝1次者16眼,2次者14眼,3次者3眼,差异有统计学意义($Z=2.670$, $P<0.05$)。

表 1 两组患者治疗前后 BCVA 比较

($\bar{x} \pm s, \text{LogMAR}$)

组别	眼数	治疗前	治疗后 1mo	治疗后 2mo	治疗后 3mo	治疗后 6mo	治疗后 9mo	治疗后 12mo
联合组	38	1.38±0.52	0.82±0.43 ^a	0.79±0.46 ^a	0.84±0.31 ^a	0.80±0.42 ^a	0.76±0.39 ^a	0.71±0.38 ^a
激光组	33	1.35±0.50	1.09±0.36 ^a	1.04±0.39 ^a	1.03±0.38 ^a	1.06±0.34 ^a	1.01±0.31 ^a	0.95±0.37 ^a
<i>t</i>		0.247	2.843	2.449	2.32	2.838	2.958	2.687
<i>P</i>		0.806	0.006	0.017	0.023	0.006	0.004	0.009

注:联合组:接受康柏西普联合 577nm 黄色阈下微脉冲激光光凝治疗;激光组:接受 577nm 黄色阈下微脉冲激光光凝治疗。^a*P*<0.05 vs 同组治疗前。

表 2 两组患者治疗前后 CMT 比较

($\bar{x} \pm s, \mu\text{m}$)

组别	眼数	治疗前	治疗后 1mo	治疗后 2mo	治疗后 3mo	治疗后 6mo	治疗后 9mo	治疗后 12mo
联合组	38	425.42±100.98	249.73±86.57 ^a	236.08±81.35 ^a	233.95±79.16 ^a	240.47±85.31 ^a	231.60±82.53 ^a	207.49±102.79 ^a
激光组	33	419.75±103.61	331.44±95.28 ^a	310.29±93.56 ^a	287.60±99.42 ^a	289.61±112.93 ^a	274.48±89.26 ^a	263.10±111.37 ^a
<i>t</i>		0.233	3.785	3.576	2.53	2.084	2.102	2.187
<i>P</i>		0.816	<0.001	0.001	0.014	0.041	0.039	0.032

注:联合组:接受康柏西普联合 577nm 黄色阈下微脉冲激光光凝治疗;激光组:接受 577nm 黄色阈下微脉冲激光光凝治疗。^a*P*<0.05 vs 同组治疗前。

表 3 两组患者治疗前后 TMV 比较

($\bar{x} \pm s, \text{mm}^3$)

组别	眼数	治疗前	治疗后 1mo	治疗后 2mo	治疗后 3mo	治疗后 6mo	治疗后 9mo	治疗后 12mo
联合组	38	10.26±1.35	9.20±0.77 ^a	9.18±0.65 ^a	9.17±0.62 ^a	9.21±0.56 ^a	9.16±0.64 ^a	9.01±0.60 ^a
激光组	33	10.33±1.21	9.69±0.98 ^a	9.61±0.94 ^a	9.66±0.99 ^a	9.60±0.95 ^a	9.58±0.96 ^a	9.45±0.98 ^a
<i>t</i>		0.229	2.357	2.266	2.533	2.14	2.194	2.314
<i>P</i>		0.82	0.021	0.027	0.014	0.036	0.032	0.024

注:联合组:接受康柏西普联合 577nm 黄色阈下微脉冲激光光凝治疗;激光组:接受 577nm 黄色阈下微脉冲激光光凝治疗。^a*P*<0.05 vs 同组治疗前。

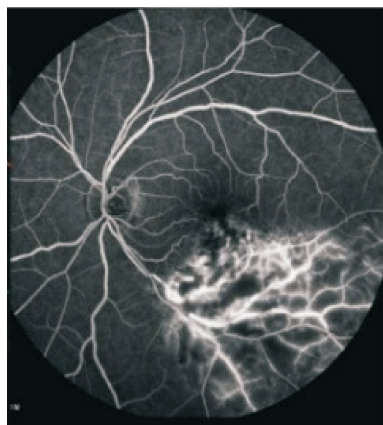

图 1 荧光素眼底血管造影图。

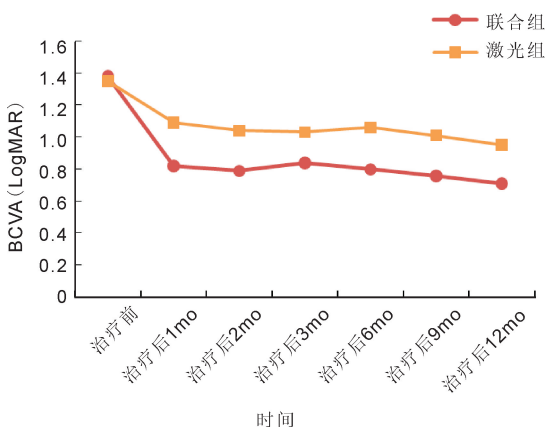


图 2 两组患者治疗前以及治疗后不同时间点 BCVA(LogMAR) 比较。

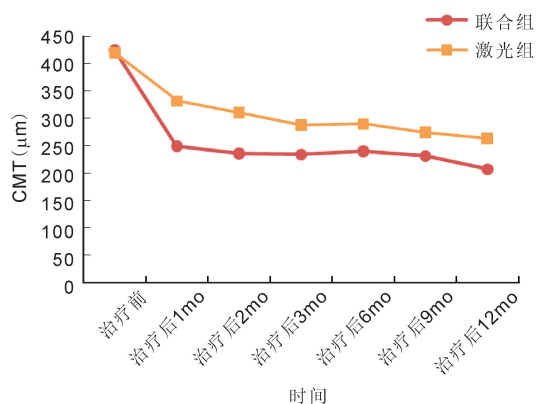


图 3 两组患者治疗前以及治疗后不同时间点 CMT 比较。

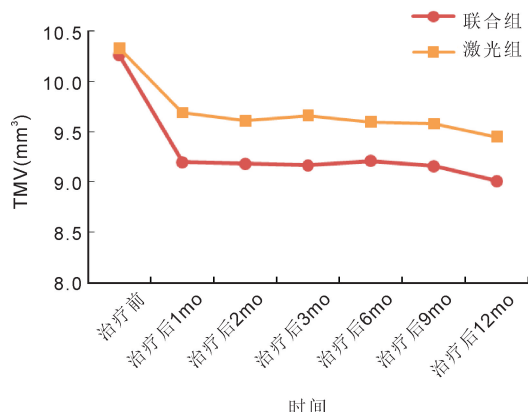


图 4 两组患者治疗前以及治疗后不同时间点 TMV 比较。

2.5 两组患者并发症发生情况 随访期间,所有患者均未发生持续性眼压升高、视网膜剥离以及眼内炎症等严重并发症。联合组患者在玻璃体腔注药后第1d有3眼出现角膜上皮剥落,在使用眼用凝胶进行对症治疗3d症状消失,角膜上皮完全修复。

3 讨论

BRVO是继糖尿病视网膜病变之后第二常见的主要视网膜血管疾病,发病率为0.5%,随着患者年龄增长,BRVO发病率呈现升高趋势^[10]。研究^[11]证明,高血压、高血脂症、血栓形成、系统性疾病、肾功能不全以及眼部疾病等多种危险因素与BRVO有关。文献^[12]指出,几乎所有BRVO患者的视网膜前动脉位于阻塞部位静脉前部,表明动脉病理学在BRVO发病中起着一定作用。BRVO通常由动静脉交叉处血栓所致,增厚的动脉压缩静脉壁,从而使静脉压力升高,继而导致ME、视网膜缺血和视网膜内壁上皮破裂伴视网膜出血^[13]。对于大多数BRVO患者,ME是其急性期、慢性期视力丧失的主要原因^[14]。目前,尚且缺乏针对BRVO继发ME的特异性治疗方法,临床上通常采用激光光凝与玻璃体腔内注射药物联用方案^[15]。

康柏西普是一种新型抗VEGF重组融合蛋白,由人VEGF受体-1和VEGF受体-2的VEGF结合区域与人免疫球蛋白G1的Fc部分组成,具有靶点多、亲和力强、半衰期较长等优点,可阻断VEGF-A、VEGF-B和胎盘生长因子的所有亚型,与VEGF结合有很高的亲和力^[16]。临床试验表明,康柏西普在眼中具有良好的耐受性,不良反应发生率,类似于其他抗VEGF药物,研究已证明,玻璃体腔内注射康柏西普治疗BRVO继发ME安全有效^[7]。但对于缺血型BRVO来说若未得到及时有效的治疗,会有继发生血管性青光眼风险,而康柏西普治疗相比于其他药物治疗极大地减轻了治疗负担,但常规方案依然需要进行多次重复治疗,部分患者可能存在中断治疗的情况^[17]。微脉冲激光治疗视网膜或黄斑部疾病是传统连续波激光治疗的一种替代方法,与传统连续波激光治疗相比,黄色阈值下微脉冲激光光凝治疗不伴有热性视网膜损伤,对周围组织损伤较小^[18]。叶黄素位于黄斑内、外丛状层,577nm黄色阈值下微脉冲激光具有不在叶黄素吸收光谱之内的优点,只吸收少量黄光,因此在黄斑附近处理相对安全,适用于黄斑区疾病治疗^[19]。廖丹等^[20]研究显示,对黄斑中心凹渗漏的慢性中心性浆液性脉络膜视网膜病变患者进行577nm阈值下微脉冲激光治疗发现,其CMT和黄斑中心凹视网膜高度显著降低,视网膜下积液得到缓解,安全有效。本研究通过采用康柏西普联合577nm黄色阈值下微脉冲激光光凝治疗,结果显示,缺血型BRVO继发ME患者治疗后1、2、3、6、9、12mo视力显著改善,CMT、TMV显著降低,表明康柏西普联合577nm黄色阈值下微脉冲激光光凝治疗有助于改善缺血型BRVO继发ME患者视力,有效消除ME,进而促进视网膜形态恢复。牛红霞等^[21]报道也表明,玻璃体腔注射康柏西普联合视网膜光凝治疗糖尿病性黄斑水肿可有效改善患者视力,减轻ME。具体而言,BRVO继发ME与微动脉瘤形成有关,从而导致视力变差,而阻断VEGF可减少因VEGF持续表达所导致的微动脉瘤形成,故康柏西普治疗可以改善患者视力,而对于已经形成的微动脉瘤,直接激光光凝是减少额外治疗的有效

方法。另外,康柏西普可通过与VEGF结合,下调VEGF表达,起到抑制新生血管生成的作用,从而减轻、消除ME,进一步提高患者视力。黄色阈值下微脉冲激光光凝治疗可促进ME消退,加速解剖功能恢复,从而避免视力下降,还可以减少患黄斑区激光瘢痕以及脉络膜新生血管等并发症。因此,选择先进行康柏西普注射治疗可快速减轻ME,提高视力,1wk后联合577nm黄色阈值下微脉冲激光光凝治疗能够发挥更大的优势,从而发挥协同作用,增强治疗效果,减少注药次数,降低并发症发生风险。本研究的结果还显示,随访期间联合组患者多次激光光凝者比例和平均激光光凝次数少于单纯激光组,所有患者均未发生持续性眼压升高、视网膜剥离以及眼内炎症等严重并发症。以上结果均表明康柏西普联合577nm阈值下微脉冲激光光凝治疗ME可显著提高治疗疗效,可能与联合使用康柏西普继而有效消除ME有关,从而显著改善视网膜形态,使得治疗效果最优化^[22]。但本研究对21眼进行了重复药物注射,故操作过程需要严格注意全程无菌,同时监测患者眼压。另外,本研究随访时间相对不长,后续尚需扩大样本,开展多中心、长期研究,以进一步评估治疗效果。

综上所述,康柏西普联合577nm黄色阈值下微脉冲激光光凝用于治疗缺血型BRVO继发ME具有明显疗效,能够有效改善患者视力,促进ME吸收,安全可靠,值得应用。

参考文献

- 1 Matsushima R, Noma H, Yasuda K, et al. Role of cytokines in ranibizumab therapy for macular edema in patients with central retinal vein occlusion. *J Ocular Pharmacol Ther* 2019;35(7):407-412
- 2 赵芃芃, 秦梅. 视网膜分支静脉阻塞治疗研究现状. *眼科新进展* 2018;38(5):485-489
- 3 Bai YC, Nie HJ, Wei SY, et al. Efficacy of intravitreal conbercept injection in the treatment of retinopathy of prematurity. *Br J Ophthalmol* 2019;103(4):494-498
- 4 吴素兰, 毛剑波, 沈丽君, 等. 康柏西普联合激光治疗缺血型视网膜静脉阻塞继发黄斑水肿. *国际眼科杂志* 2020;20(2):350-353
- 5 宋志刚, 魏少华. 577 nm 激光光凝联合玻璃体内注射康柏西普治疗糖尿病性黄斑水肿的效果观察. *眼科新进展* 2019;39(4):373-375
- 6 章欣怡, 郑小薇, 吴锐彬, 等. 玻璃体腔内注射康柏西普与雷珠单抗治疗中老年视网膜静脉阻塞继发黄斑水肿的疗效比较. *中国老年学杂志* 2018;38(6):1414-1416
- 7 Li F, Sun M, Guo J, et al. Comparison of conbercept with ranibizumab for the treatment of macular edema secondary to branch retinal vein occlusion. *Curr Eye Res* 2017;42(8):1174-1178
- 8 Xia JP, Wang S, Zhang JS. The anti-inflammatory and anti-oxidative effects of conbercept in treatment of macular edema secondary to retinal vein occlusion. *Biochem Biophys Res Commun* 2019;508(4):1264-1270
- 9 王彬, 贾淑琴, 霍建新. 视网膜静脉阻塞的诊断与治疗研究进展. *国际眼科杂志* 2014;14(7):1227-1230
- 10 Polizzi S, Barca F, Caporossi T, et al. Branch retinal vein occlusion following cataract surgery. *Clin Exp Optom* 2018;101(1):135-136
- 11 李泽锋, 周希瑗, 刘丹宁. 视网膜静脉阻塞危险因素 meta 分析. *中华实验眼科杂志* 2020;38(3):192-199
- 12 Kaldırım HE, Yazgan S. A comparison of three different intravitreal treatment modalities of macular edema due to branch retinal vein occlusion. *Int Ophthalmol* 2018;38(4):1549-1558
- 13 Tsuboi K, Ishida Y, Kamei M. Gap in capillary perfusion on optical coherence tomography angiography associated with persistent macular edema in branch retinal vein occlusion. *Invest Ophthalmol Vis Sci* 2017;

58(4):2038-2043

14 Ozkaya A, Tarakcioglu HN, Tanir I. Ranibizumab versus dexamethasone implant in macular edema secondary to branch retinal vein occlusion; two - year outcomes. *Optom Vis Sci* 2018; 95 (12): 1149-1154

15 杨大勇, 李琳. 雷珠单抗联合激光光凝术治疗视网膜分支静脉阻塞(BRVO)继发黄斑水肿疗效观察. *眼科新进展* 2019; 39 (4): 369-372

16 Cui J, Sun D, Lu H, *et al.* Comparison of effectiveness and safety between conbercept and ranibizumab for treatment of neovascular age-related macular degeneration. A retrospective case - controlled non - inferiority multiple center study. *Eye (Lond)* 2018; 32(2):391-399

17 乔岗, 张小娟, 邹强性, 等. 双重激光联合单次注射康柏西普治疗缺血型视网膜分支静脉阻塞继发黄斑水肿. *国际眼科杂志* 2020;

20(2):311-314

18 Ma A, Yu SWY, Wong JKW. Micropulse laser for the treatment of glaucoma: a literature review. *Surv Ophthalmol* 2019; 64(4):486-497

19 Scholz P, Altay L, Fauser S. A review of subthreshold micropulse laser for treatment of macular disorders. *Adv Ther* 2017; 34 (7): 1528-1555

20 廖丹, 许立帅, 戴乐, 等. 577 nm 阈下微脉冲激光治疗黄斑中心凹渗漏的慢性中心性浆液性脉络膜视网膜病变. *眼科新进展* 2018; 38(2):139-142

21 牛红霞, 吉昂. 玻璃体腔注射康柏西普联合视网膜光凝治疗糖尿病性黄斑水肿的疗效观察. *解放军医学杂志* 2018; 43(3):268-270

22 李文清, 宋艳萍, 丁琴. 康柏西普联合 577nm 阈下微脉冲激光光凝治疗糖尿病黄斑水肿的疗效观察. *中华眼底病杂志* 2019 (2): 129-134

国际眼科杂志中文版 (IES) 近 5 年影响因子趋势图

